

***ESTUDIO DEL APARATO URINARIO.
UROTC***

FRANCISCO JAVIER GARCIA TORIBIO

FRANCISCO JAVIER CUEVAS RUBIO

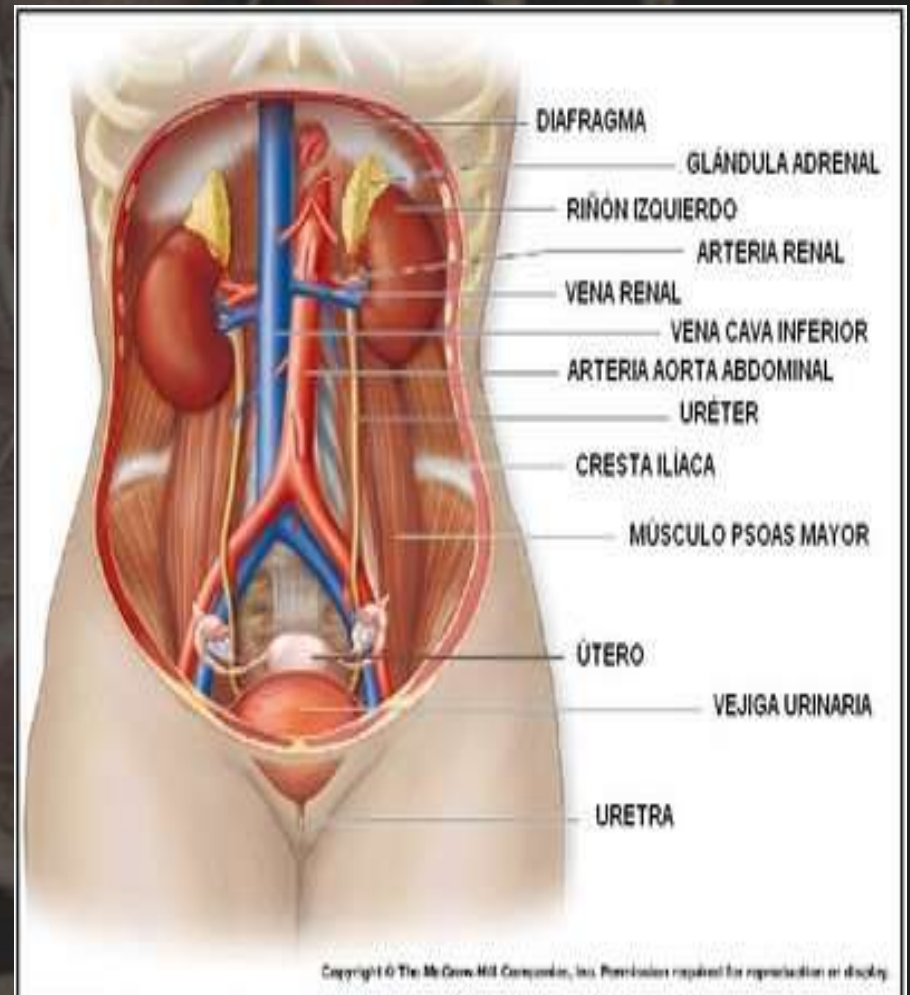
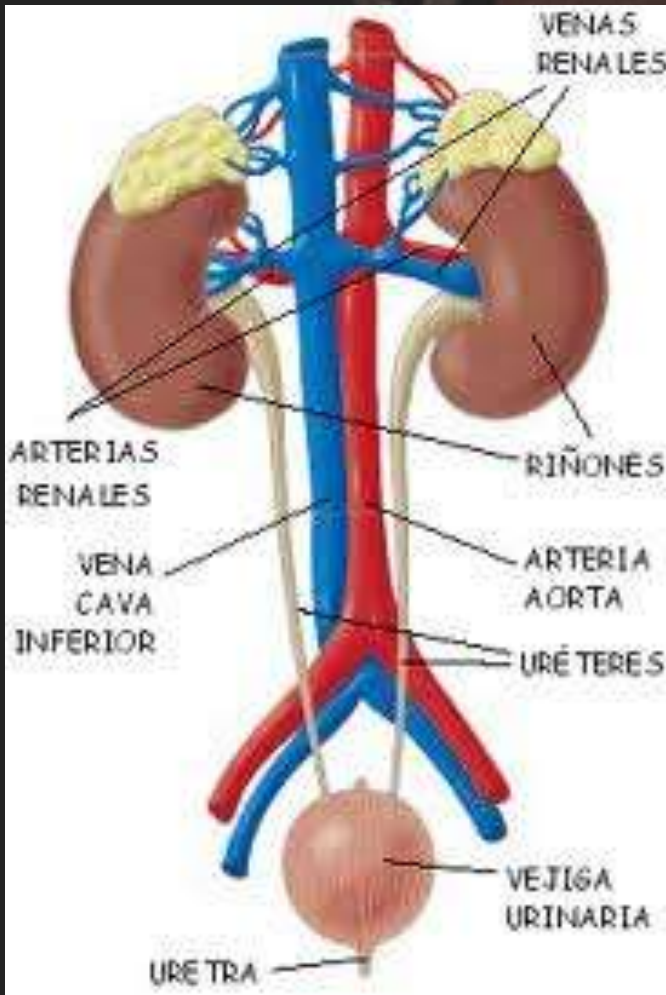
 Hospital Universitario Puerta de Hierro Majadahonda



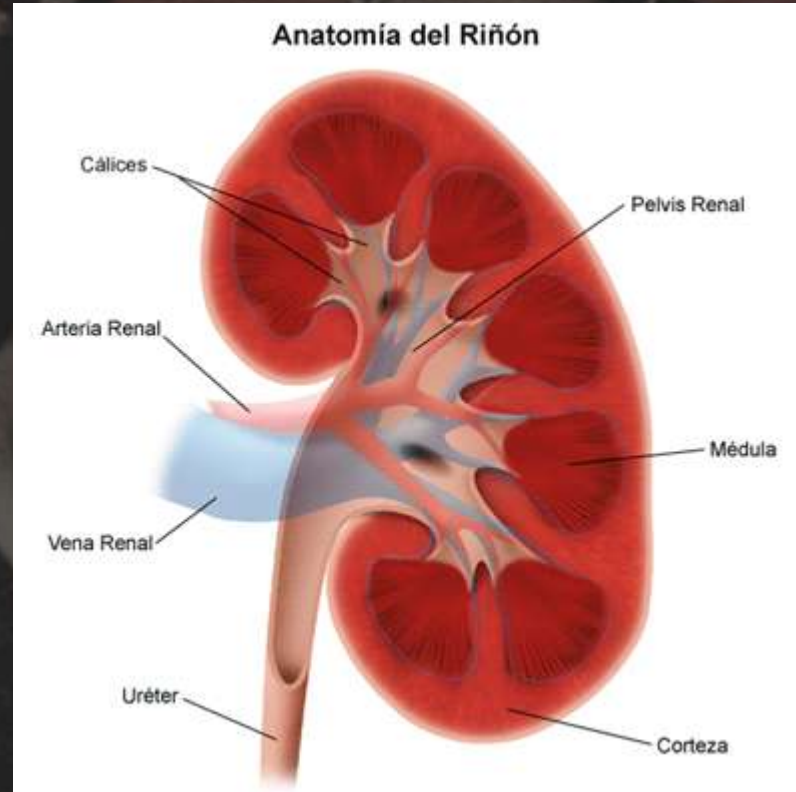
Hospital Universitario
Puerta de Hierro
Majadahonda

APARATO URINARIO

- EL APARATO URINARIO ESTA FORMADO:



RIÑONES



An anatomical illustration of the human torso, focusing on the abdominal and thoracic regions. The kidneys are shown as reddish-brown, bean-shaped structures located on either side of the vertebral column. The adrenal glands are depicted as smaller, darker structures sitting atop each kidney. The surrounding organs, including the lungs and liver, are shown in a semi-transparent manner to provide context. The text is overlaid on the lower half of the image.

En cada riñón se pueden distinguir las siguientes partes:

- Cápsula exterior, recubre el riñón y es de color blanquecino.
- Zona cortical: parte externa, lisa y de color amarillento.
- Zona medular, parte interna, de color rojizo. Presenta 10 ó 12 estructuras piramidales, llamadas pirámides de Malpighi.
- Pelvis renal: parte del riñón que comunica con los uréteres.
- Glándulas suprarrenales.

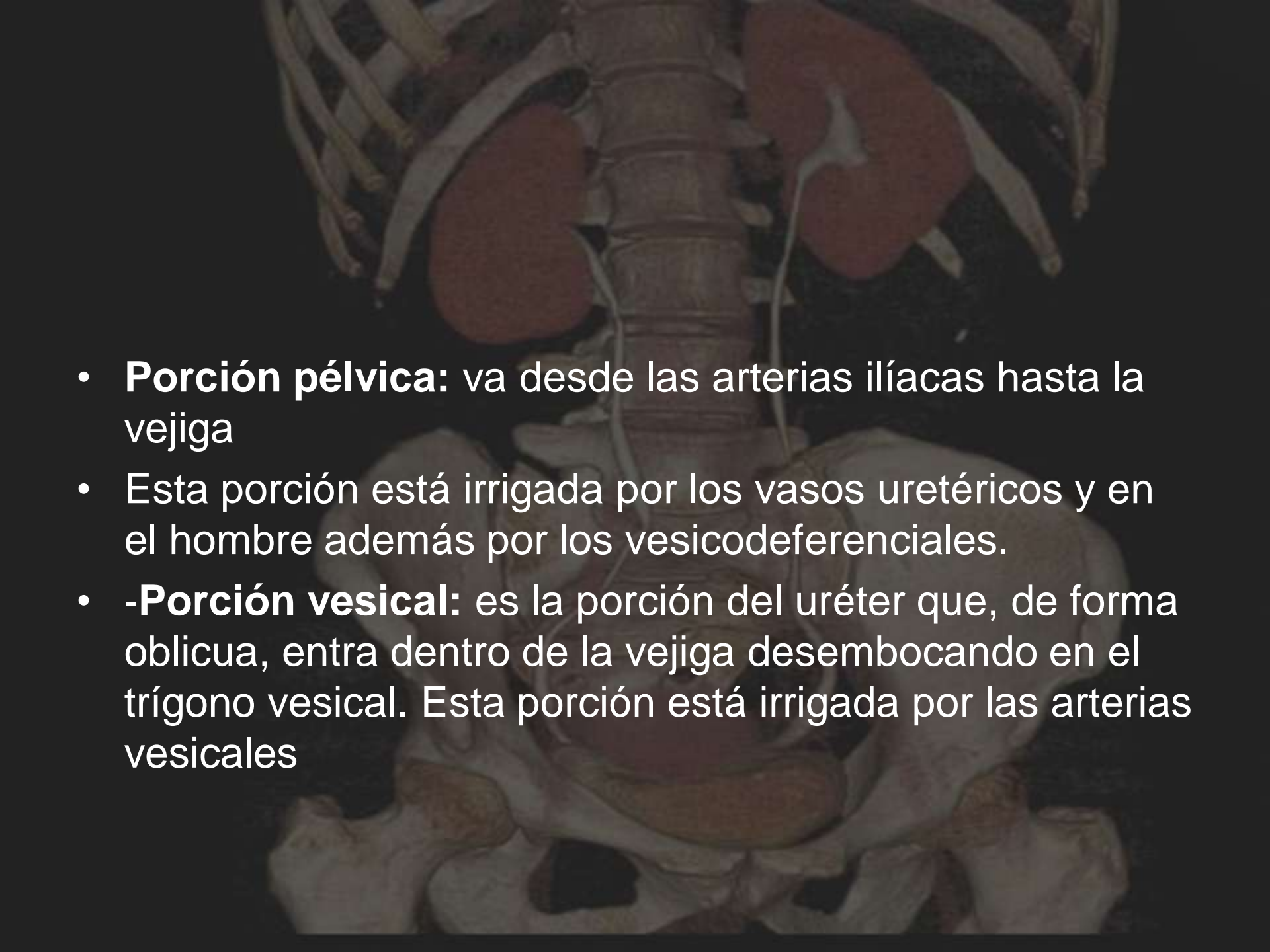
FUNCIONES IMPORTANTES DEL RIÑÓN

An anatomical illustration of the human torso, focusing on the abdominal and pelvic regions. The kidneys are highlighted in a reddish-brown color, positioned on either side of the vertebral column. The surrounding structures, including the liver, stomach, and intestines, are shown in a lighter, semi-transparent style. The background is dark, making the anatomical details stand out.

- **1.- Balance hídrico**
- **2.- Excreción de desechos metabólicos**
- **3.- Excreción de sustancias bioactivas**
- **4.- Regulación de la presión arterial**
- **5.- Regulación de la Eritropoyesis**
- **6.- Síntesis de Vitamina D**
- **7.- Gluconeogénesis**
- **8.- Darle trabajo a los nefrólogos y urólogos :-)**

URETER

- Por su descenso abdominal, se puede decir que el uréter presenta cuatro porciones.
- **Porción lumbar o abdominal:** nace a nivel de L3, discurriendo paralela a los cuerpos vertebrales de L3, L4 y L5. Va de la pelvis renal hasta su cruce con las arterias ováricas o espermáticas. Esta porción está irrigada por las arterias renales y uretéricas.
- **Porción sacroiliaca:** va de las arterias ováricas o espermáticas hasta el cruce con las ilíacas. Esta porción está irrigada por la arteria espermática u ovárica según el sexo del individuo.

- 
- **Porción pélvica:** va desde las arterias ilíacas hasta la vejiga
 - Esta porción está irrigada por los vasos uretéricos y en el hombre además por los vesicodeferenciales.
 - **-Porción vesical:** es la porción del uréter que, de forma oblicua, entra dentro de la vejiga desembocando en el triángulo vesical. Esta porción está irrigada por las arterias vesicales

VEJIGA

- **Trígono vesical:** Los uréteres entran en la vejiga diagonalmente a través de la pared dorsolateral, en un área llamada trígono, que tiene forma triangular y ocupa el área correspondiente a la pared posteroinferior de la vejiga. La uretra define el punto inferior del triángulo que dibuja el trígono. Se encuentra sólo en la vejiga masculina.
- **Ápex vesical:** El ligamento medio umbilical conecta con el ápex de la vejiga.
- **Cúpula vesical:** Es la parte superior y más amplia de la vejiga, que aumenta considerablemente de volumen, como una esfera, cuando está llena de orina.
- **Cuello vesical:** Está conectado con el pubis a través del ligamento pubovesical en las mujeres, y por el ligamento puboprostático en hombres

METODOS DE IMAGEN PARA ESTUDIAR LAS VIAS URINARIAS



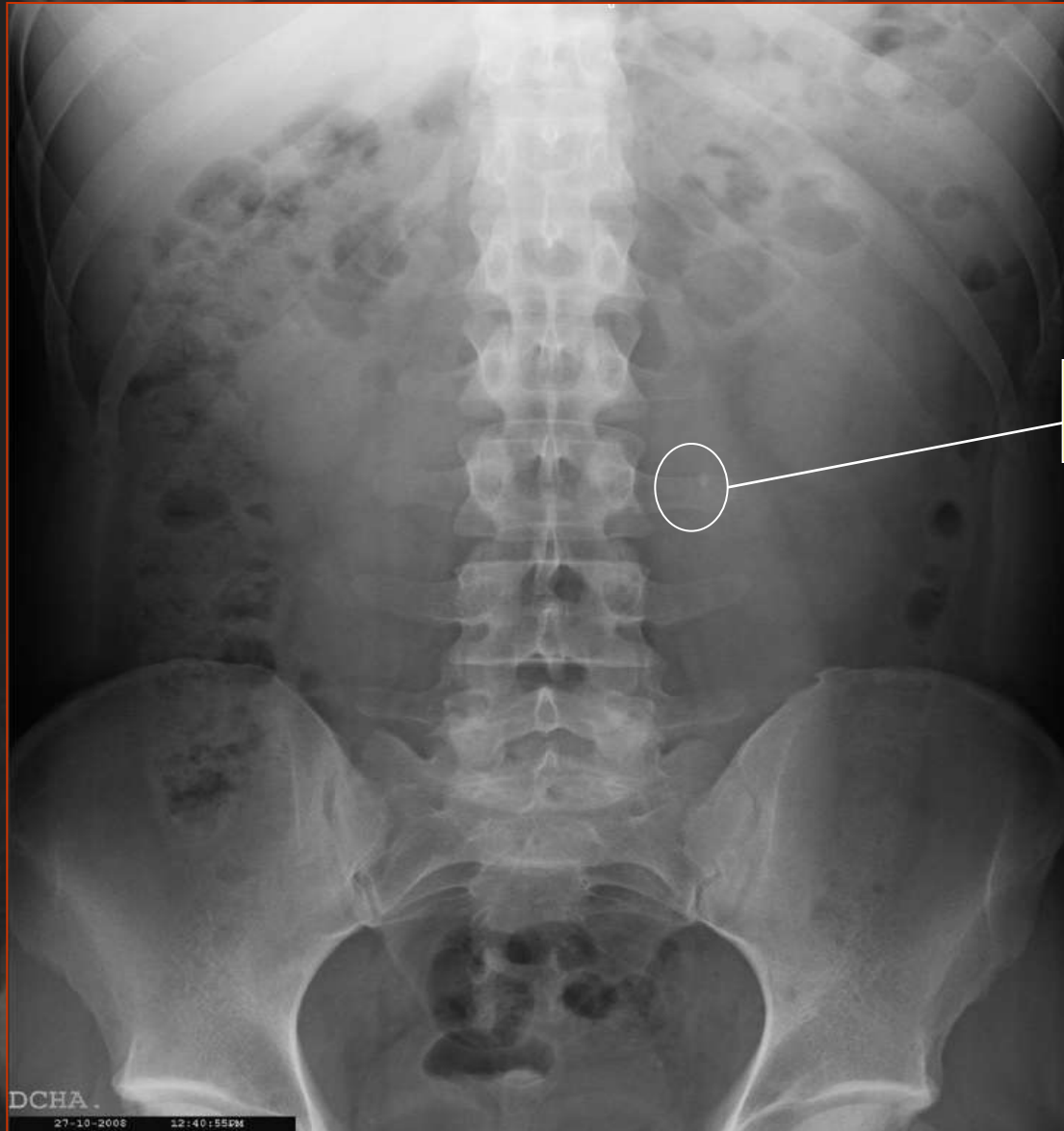- RADIOLOGIA SIMPLE
- ECOGRAFIA
- UROGRAFIA
- CISTOGRAFIA/ URETROGRAFIA RETROGRADA
- TAC
- RESONANCIA
- ARTERIOGRAFIA
- MEDICINA NUCLEAR

RADIOLOGIA SIMPLE

An anatomical illustration of the human torso, showing the spine, kidneys, and pelvic region. The kidneys are highlighted in a reddish-brown color, and the psoas muscles are shown in a lighter, translucent color. The background is dark, making the anatomical structures stand out.

- NOS PERMITE DEMOSTRAR LA POSICIÓN, TAMAÑO, Y FORMA DE LAS SILUETAS RENALES, VEJIGA, LOS MUSCULOS PSOAS Y ALTERACIONES COMO CALCIFICACIONES O MASAS.
- SE DEBEN REALIZAR SIEMPRE ANTES DE LA INYECCION DEL CONTRASTE.

RADIOLOGIA SIMPLE



CALCIFICACION

DCHA.

27-10-2008

12:40:55PM

UROGRAFIA

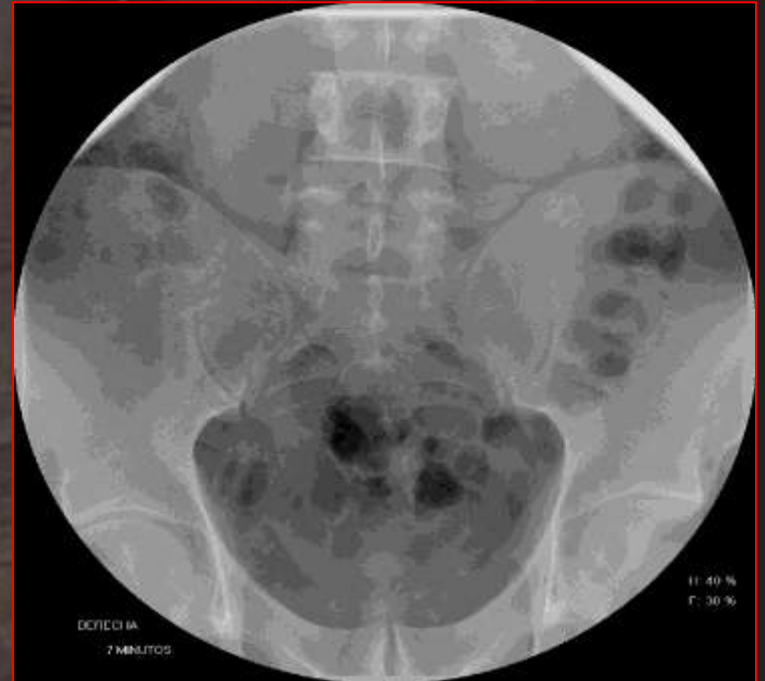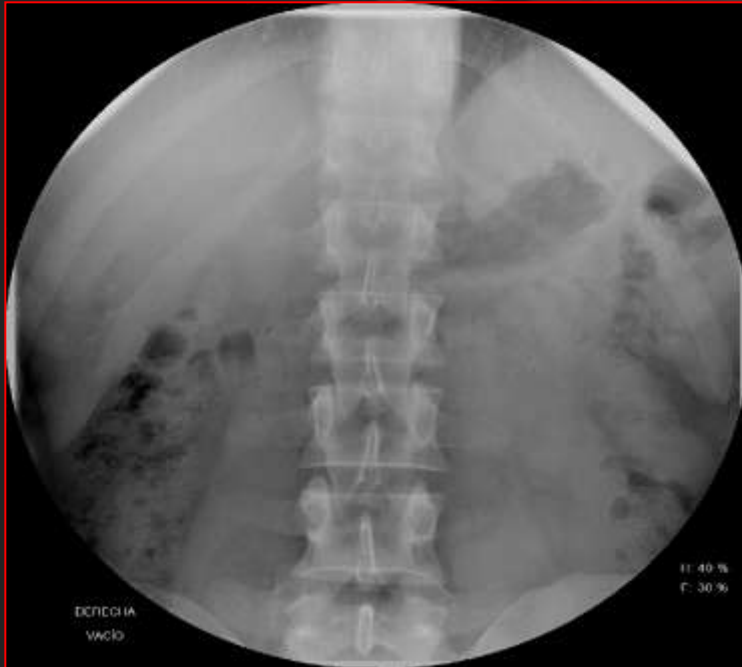- ESTA PRUEBA ESTA INDICADA EN TODA ENFERMEDAD DEL APARATO URINARIO QUE CURSE CON DISURIA, HEMATURIA O DATOS DE MASA ABDOMINAL.
- NOS PERMITE VER LA ANATOMIA RENAL, CONOCER SU FUNCIONAMIENTO DE FILTRADO Y AL ELIMINARSE EL MEDIO DE CONTRASTE, LO QUE MUESTRA CALICES PELVICILLAS URETERES ,VEJIGA Y URETRA (EN EL CASO DE LA MICCIÓN).
- AUNQUE PARA LO QUE MAS UTILIZAMOS ESTA PRUEBA ES PARA VER CALCULOS.

UROGRAFIA



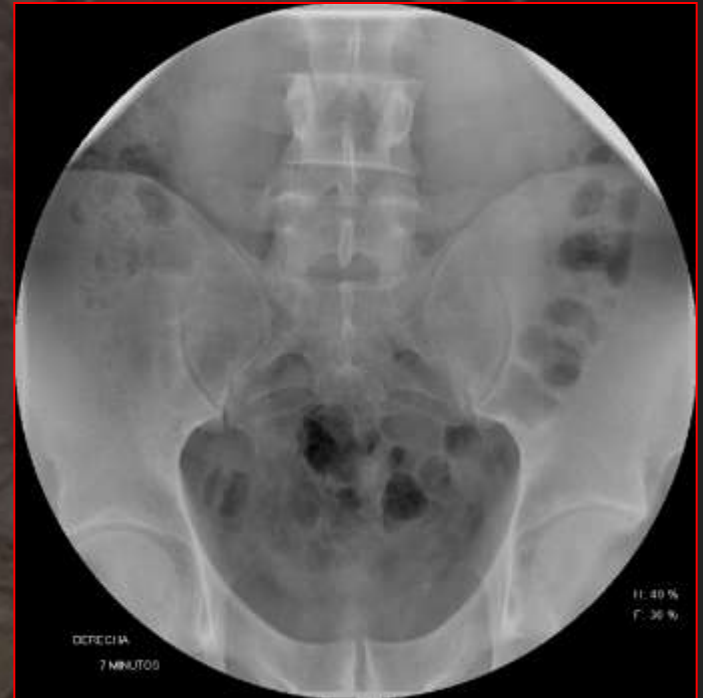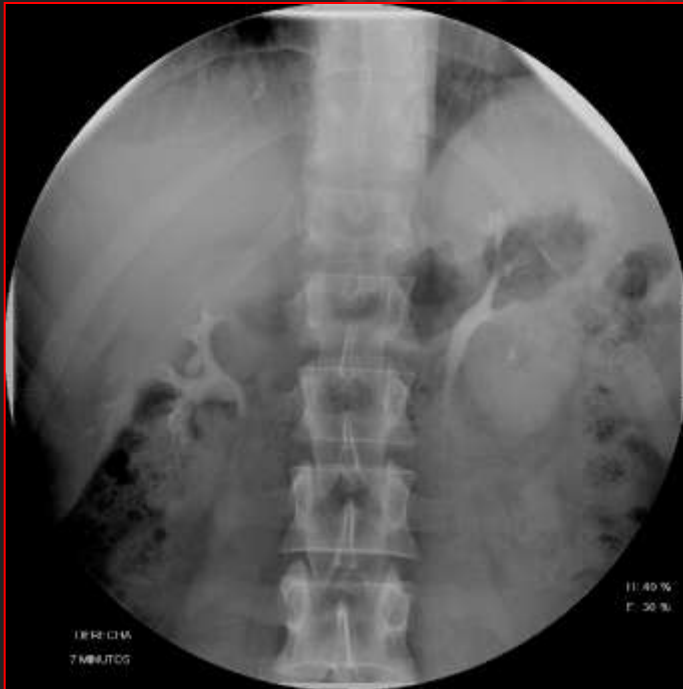- SE REALIZAN UNA SERIE DE PLACAS:
- VACIO
- 7 MINUTOS
- 10 MINUTOS
- 15 MINUTOS
- VEJIGA LLENA
- PERMICCIONALES
- POSTMICCIONALES

UROGRAFIA



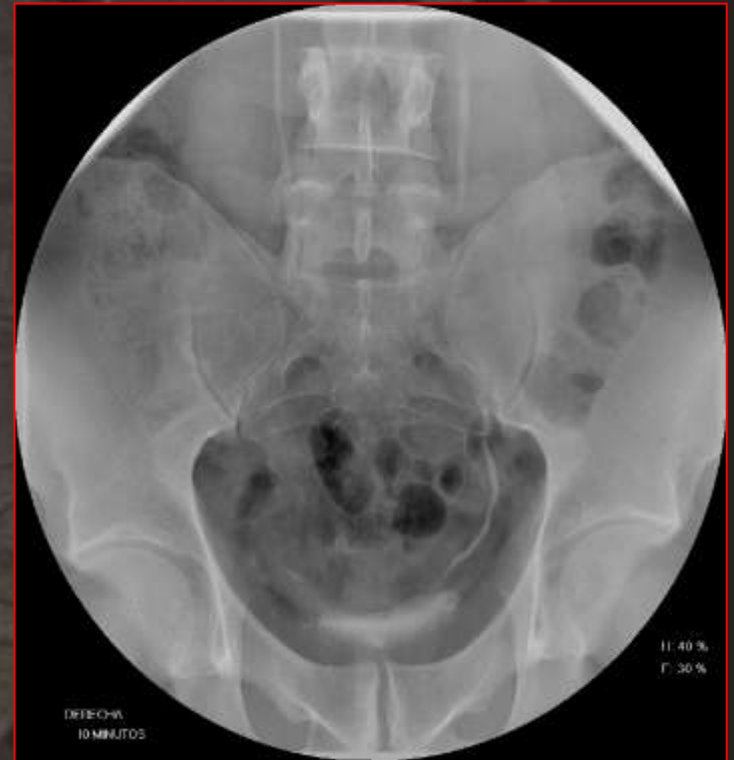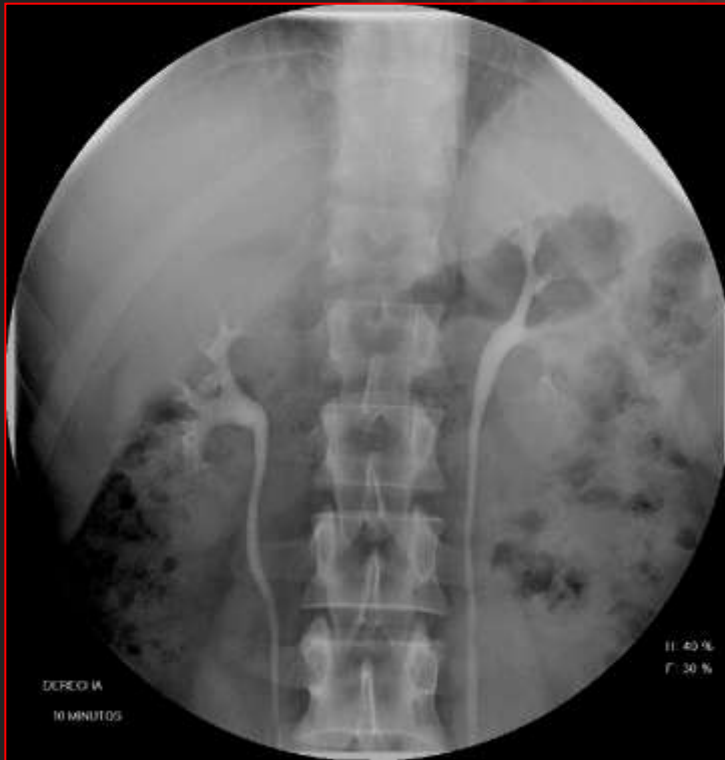VACIO

UROGRAFIA



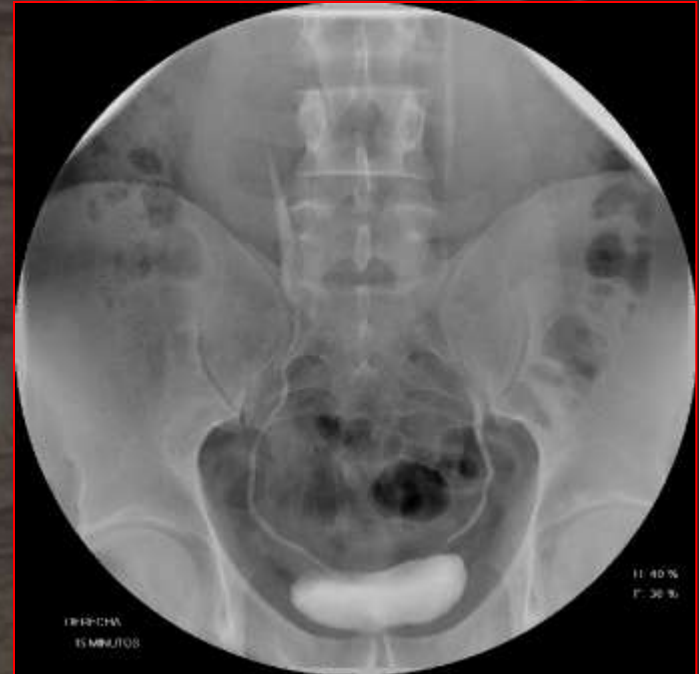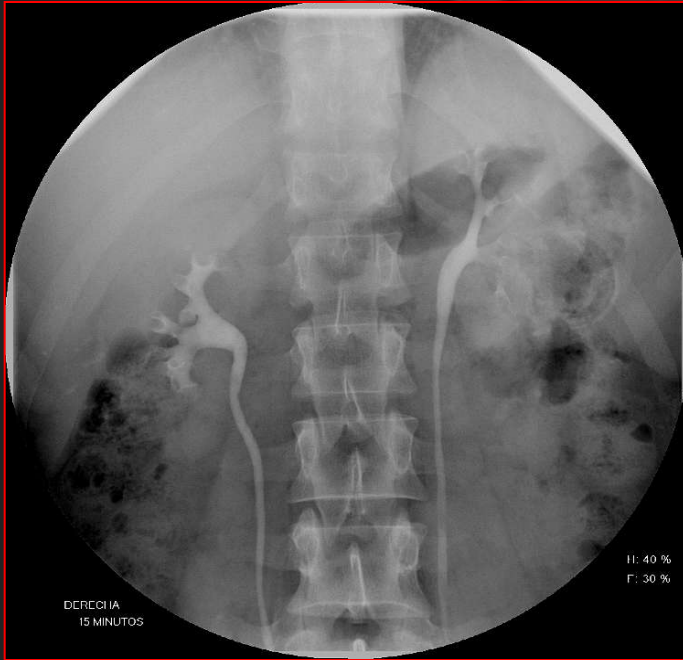
7 MINUTOS

UROGRAFIA



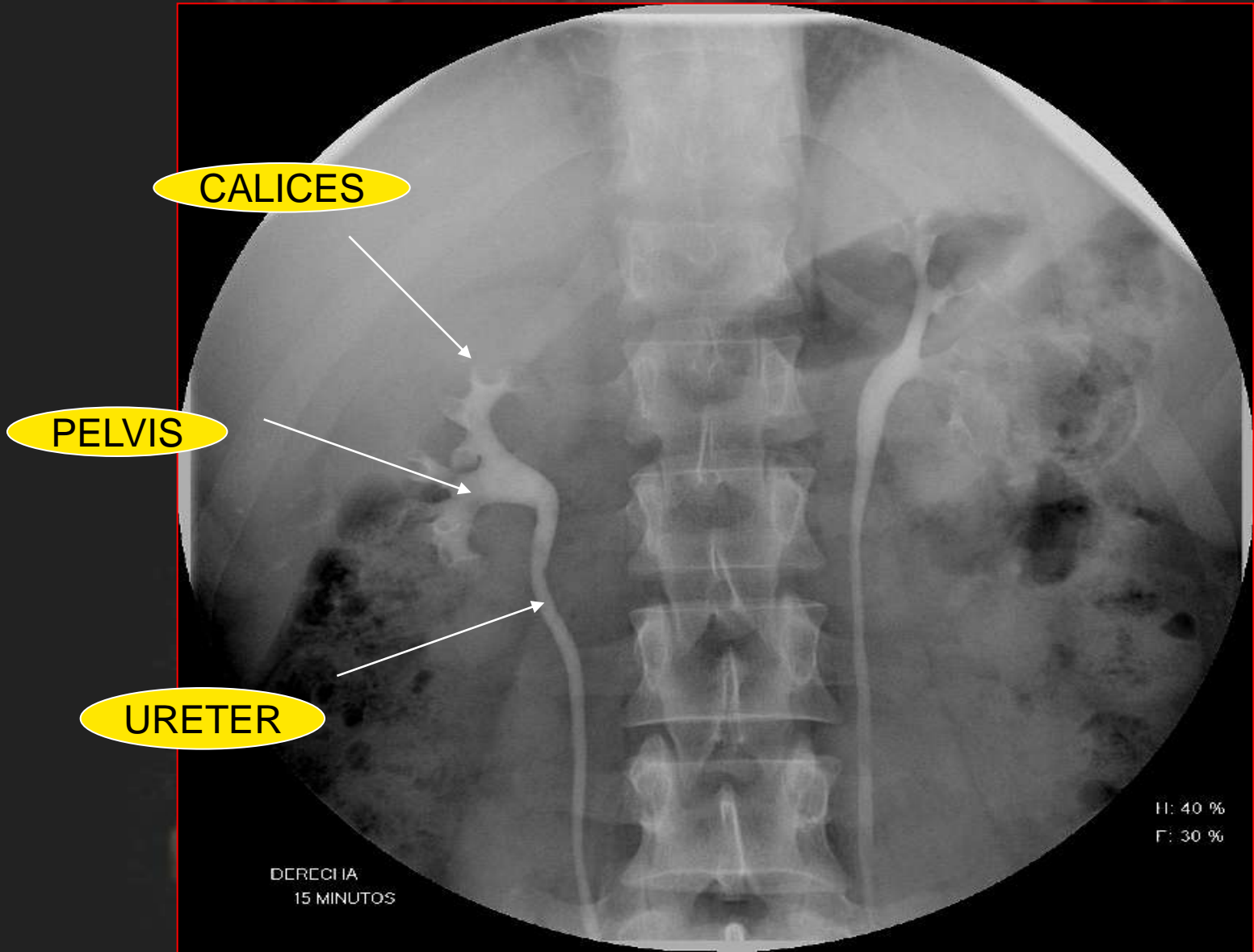
10 MINUTOS

UROGRAFIA

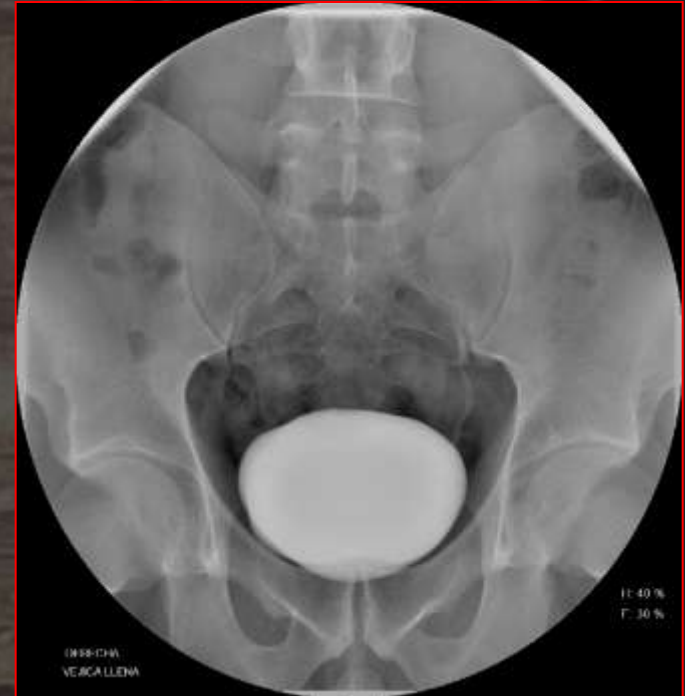
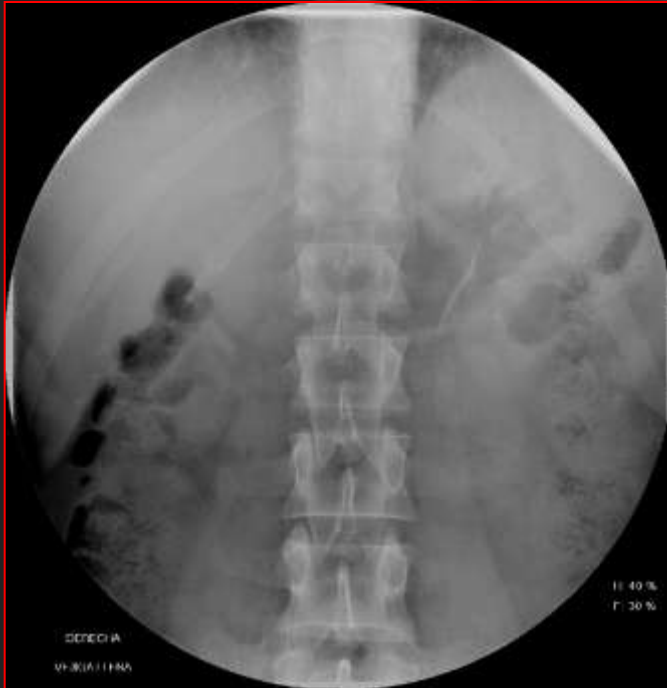
15 MINUTOS

UROGRAFIA

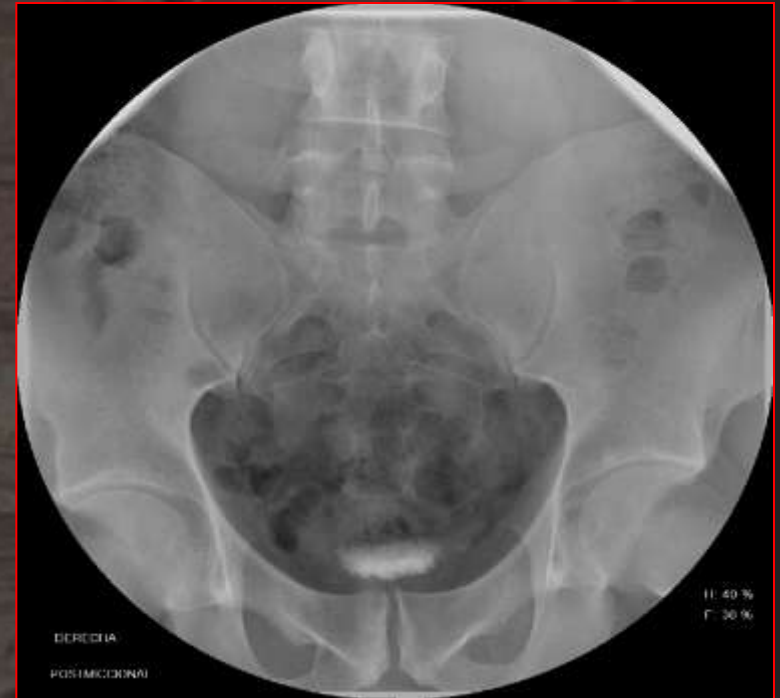
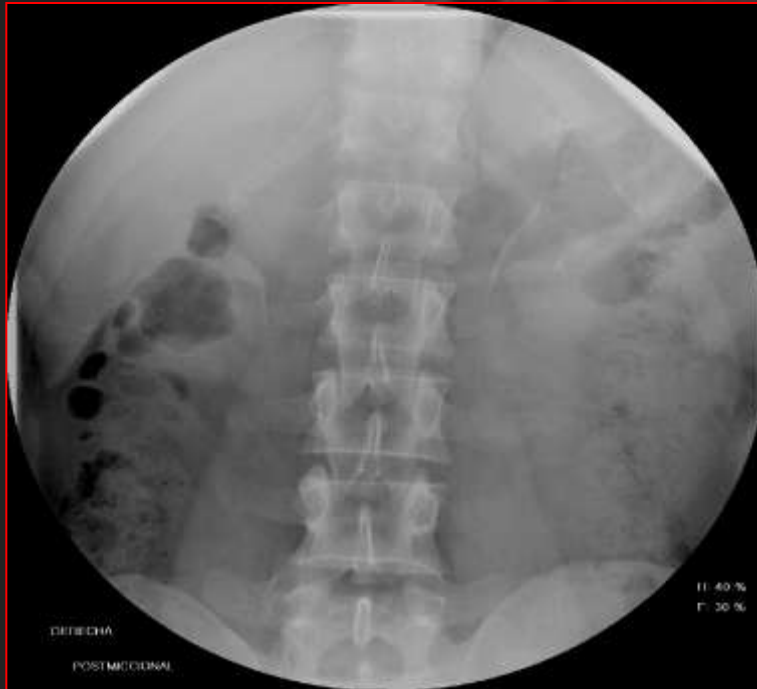
UROGRAFIA

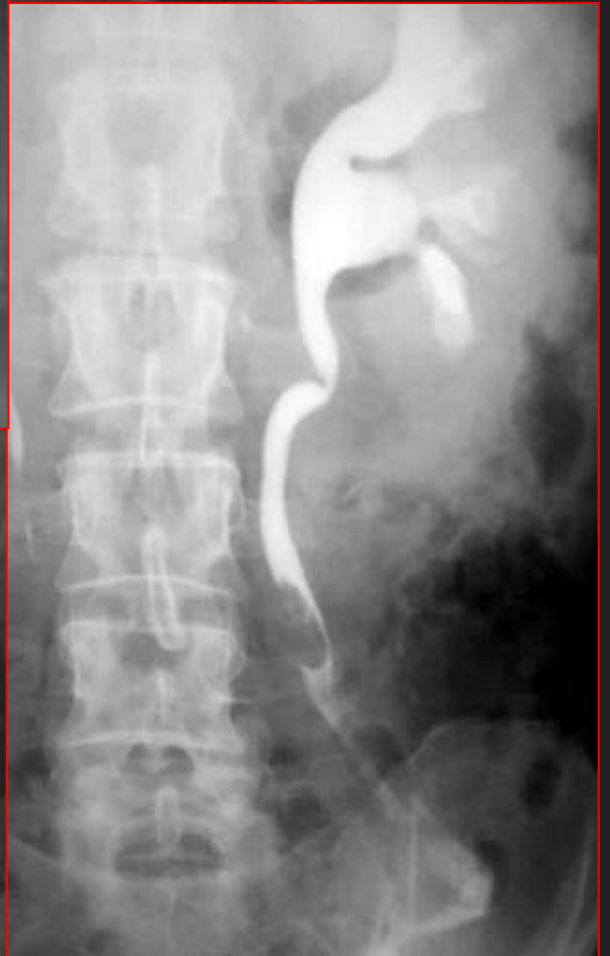
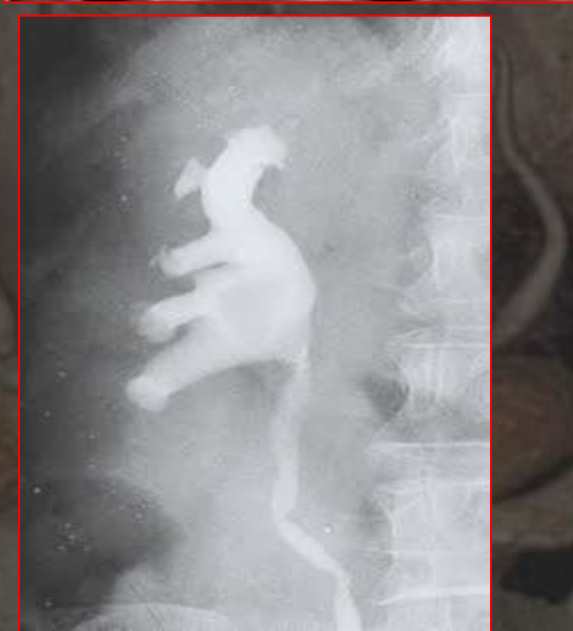
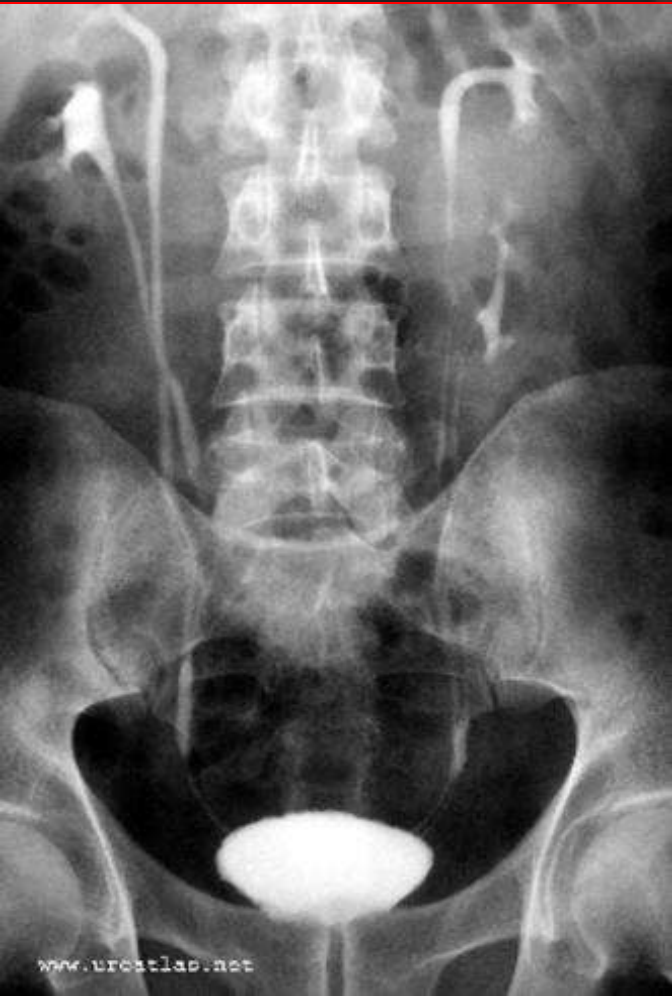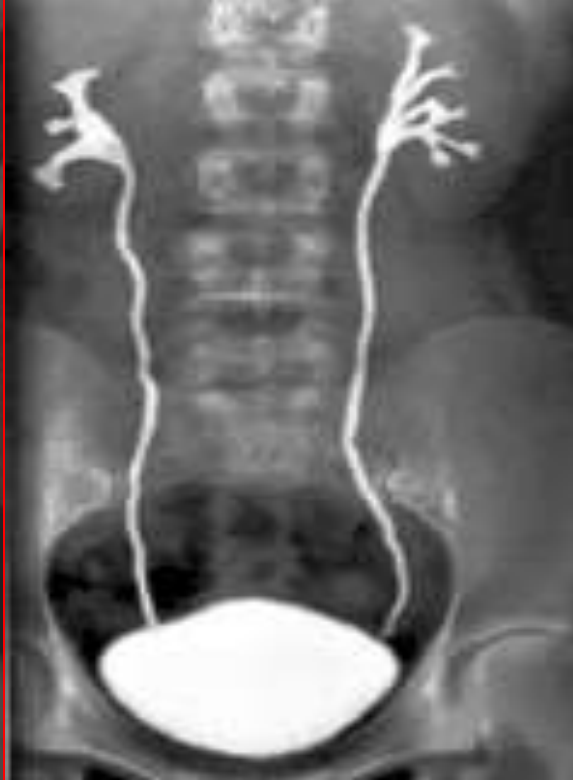VEJIGA LLENA

UROGRAFIA



POSTMICCIONAL



MEDICINA NUCLEAR

- LA PRUEBA SE REALIZA INTRODUCIENDO RADIOISOTOPOS O RADIONUCLIDOS ENDOVENOSAMENTE.
- LOS RADIOFARMACOS MAS UTILIZADOS SON: EL TC99-m DTPA, EL TC99m-MAG3 Y EL I131.

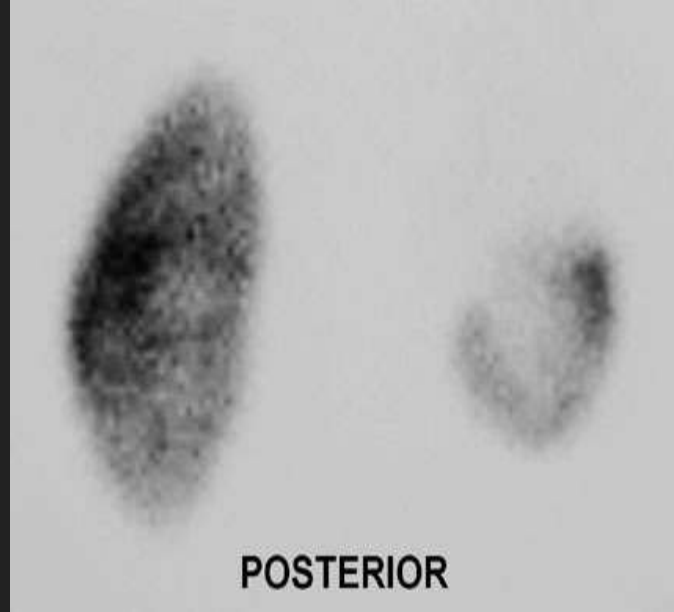EL DTPA SE ELIMINA POR FILTRACION GLOMERULAR SE UTILIZA EN EL ESTUDIO DE RIÑON TRASPLANTADO YA QUE PERMITE LA VALORACION DE LA PERFUSIÓN Y DEL FILTRADO GLOMERULAR, EL MAG3 SE ELIMINA POR SECRECCION TUBULAR SIENDO EL RADIOFARMACO ELECCION EN NIÑOS Y EL I131 TAMBIEN SE ELIMINA POR SECRECCION TUBULAR.

MEDICINA NUCLEAR

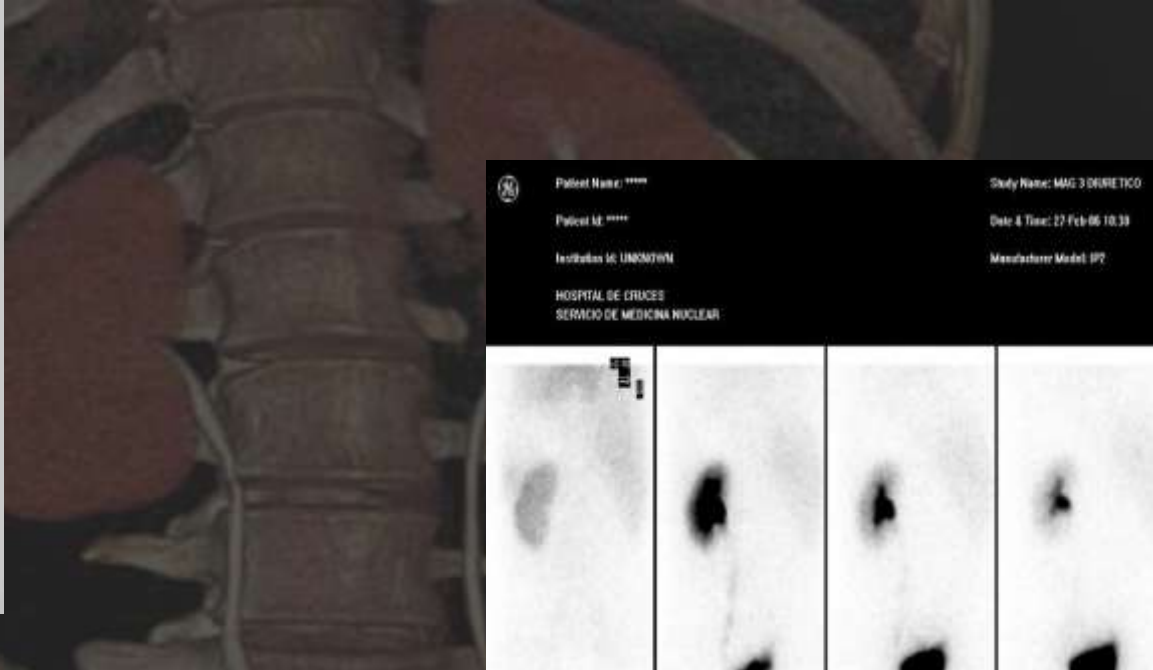

- ESTA PRUEBA ESTA INDICADA EN PACIENTES CON:
 1. HIPERTENSION ARTERIAL
 2. OBSTRUCCION URINARIA
 3. RIÑON TRASPLANTADO
 4. ALERGICOS AL MEDIO DE CONTRASTE (YODO)

LA VENTAJA DE ESTA PRUEBA ES QUE ADEMÁS DA INFORMACION MORFOLOGICA NOS DA DATOS DE LA FUNCION RENAL.

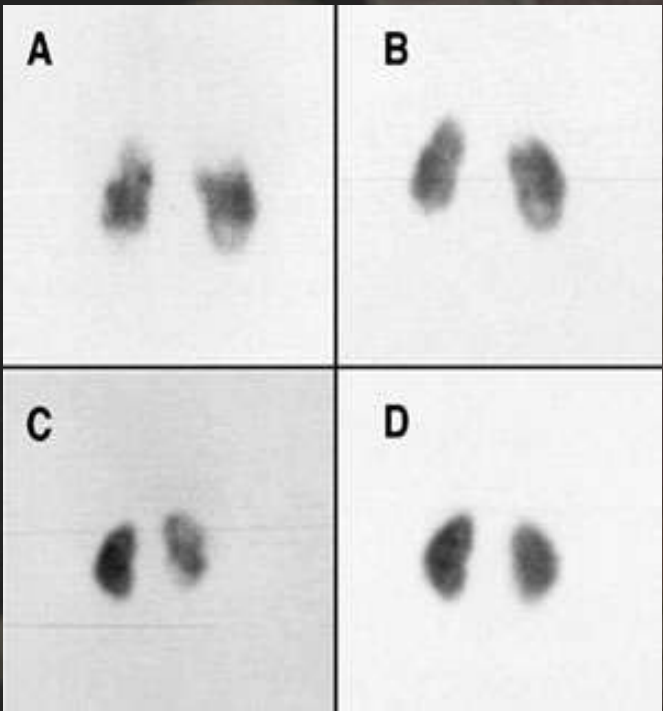
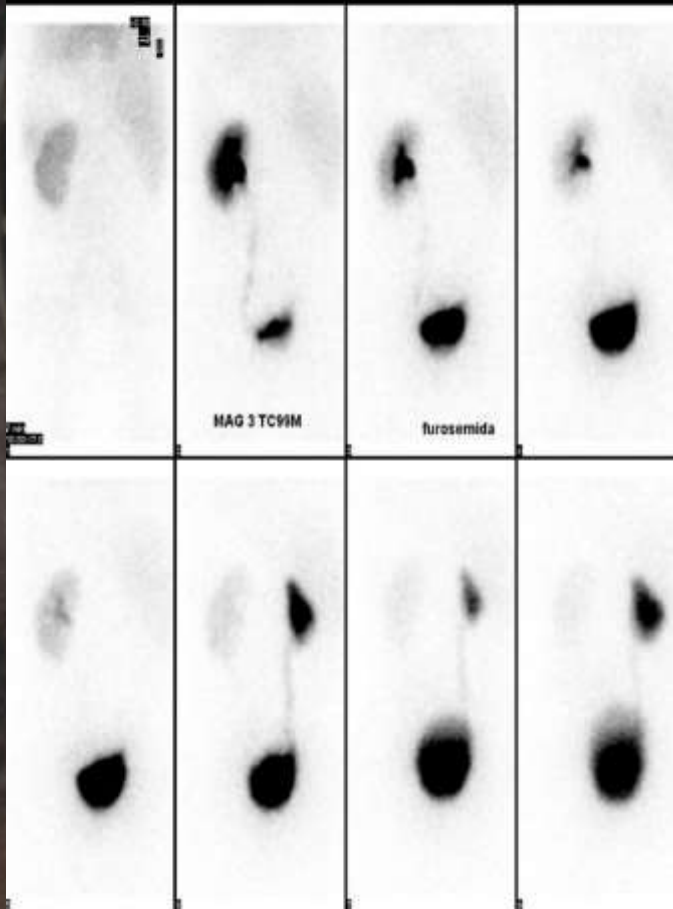


POSTERIOR



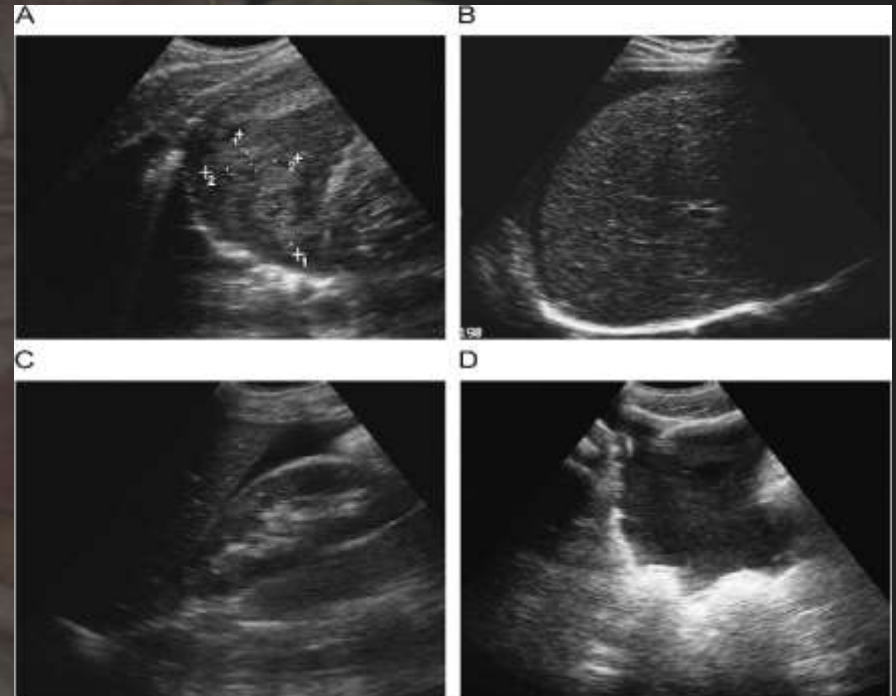
Patient Name: *****
Patient ID: *****
Instituto IC UNMSM
HOSPITAL DE CRUCES
SERVICIO DE MEDICINA NUCLEAR

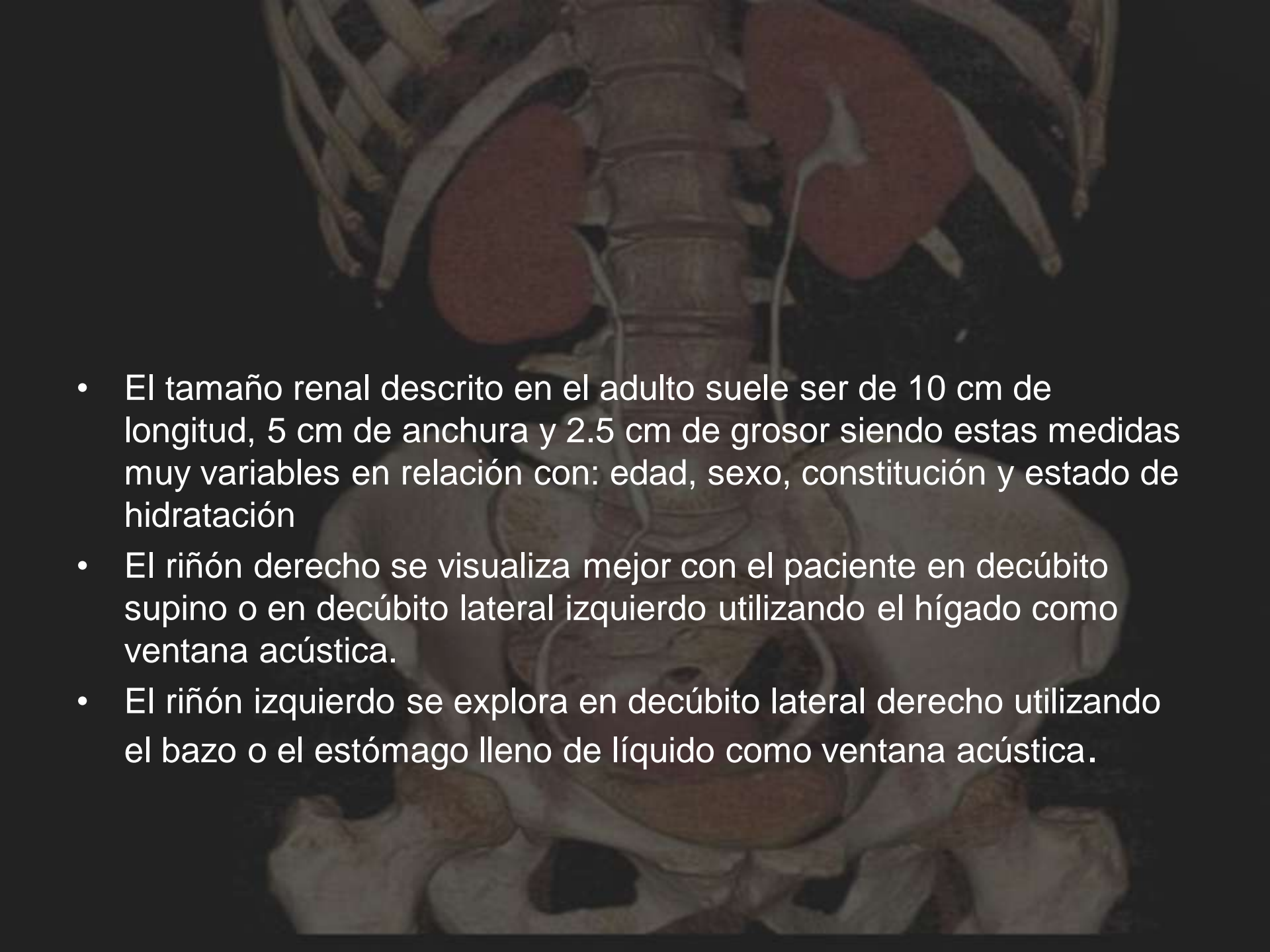
Study Name: MAG 3 DURETICO
Date & Time: 27 Feb 06 10:33
Manufacturer Model: IPZ



ECOGRAFIA

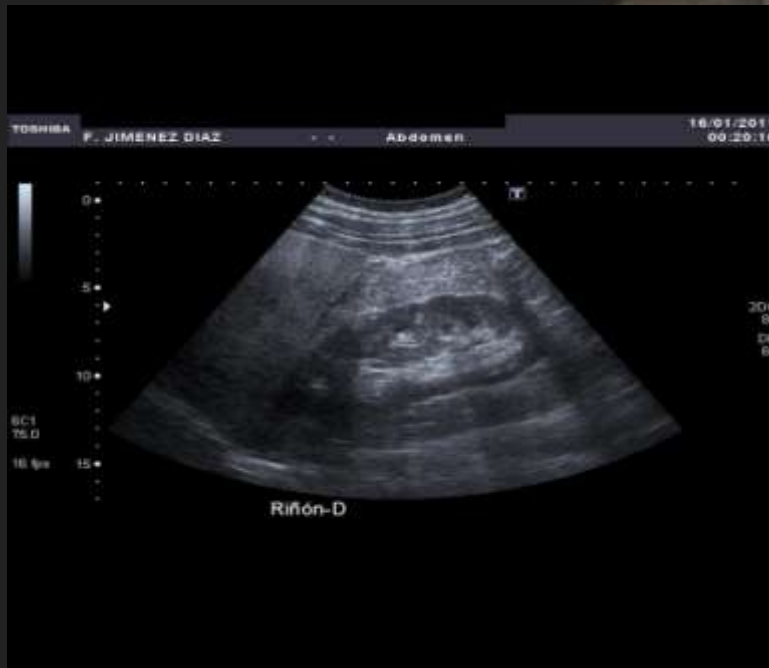- ES UN METODO NO INVASIVO Y DE BAJO COSTO
- NOS PERIMTE VISUALIZAR RIÑONES Y GLANDULAS SUPRARENALES
- HIDRONEFROSIS
- CONTROL DE TRASPLANTE
- MALFORMACIONES



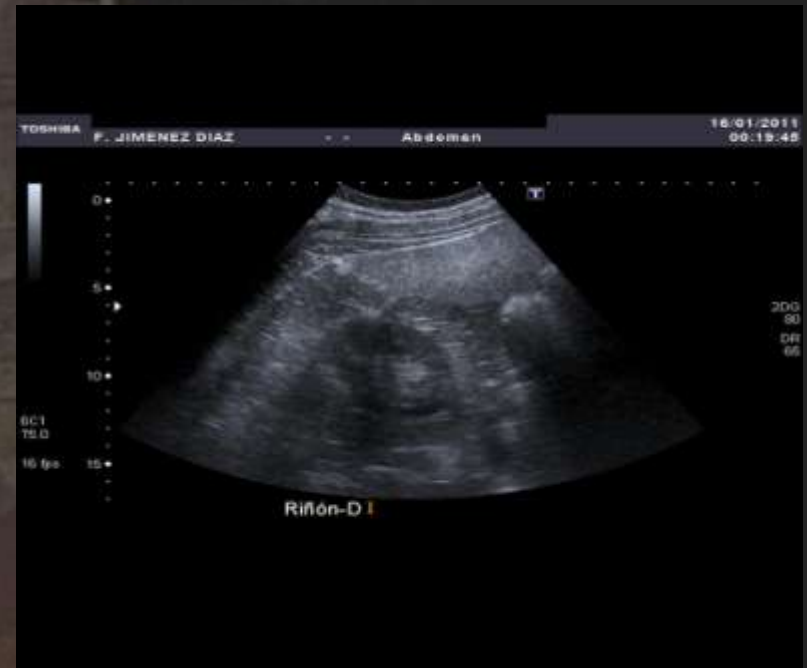- 
- An anatomical illustration of the human torso, showing the ribcage, spine, and pelvic region. The kidneys are highlighted in a reddish-brown color, positioned on either side of the spine. The liver is visible on the right side, and the stomach and spleen are visible on the left side. The illustration is semi-transparent, allowing the text to be overlaid.
- El tamaño renal descrito en el adulto suele ser de 10 cm de longitud, 5 cm de anchura y 2.5 cm de grosor siendo estas medidas muy variables en relación con: edad, sexo, constitución y estado de hidratación
 - El riñón derecho se visualiza mejor con el paciente en decúbito supino o en decúbito lateral izquierdo utilizando el hígado como ventana acústica.
 - El riñón izquierdo se explora en decúbito lateral derecho utilizando el bazo o el estómago lleno de líquido como ventana acústica.

ECOGRAFIA

- Cada riñón debe ser estudiado cuidadosamente en cortes sagitales y transversales.



Longitudinal



Transversal

An anatomical illustration of the human torso, showing the ribcage, spine, and pelvic region. The kidneys are highlighted in a reddish-brown color, and the ureters are shown as thin, white lines extending from the kidneys down towards the bladder. The background is dark, making the anatomical structures stand out.

Limitación

El uréter es difícil de visualizar en la urosonografía a menos que exista dilatación. Afortunadamente sólo en contadas excepciones se requiere practicar urografía excretora para detectar ciertas alteraciones ureterales muy poco frecuentes.

RM



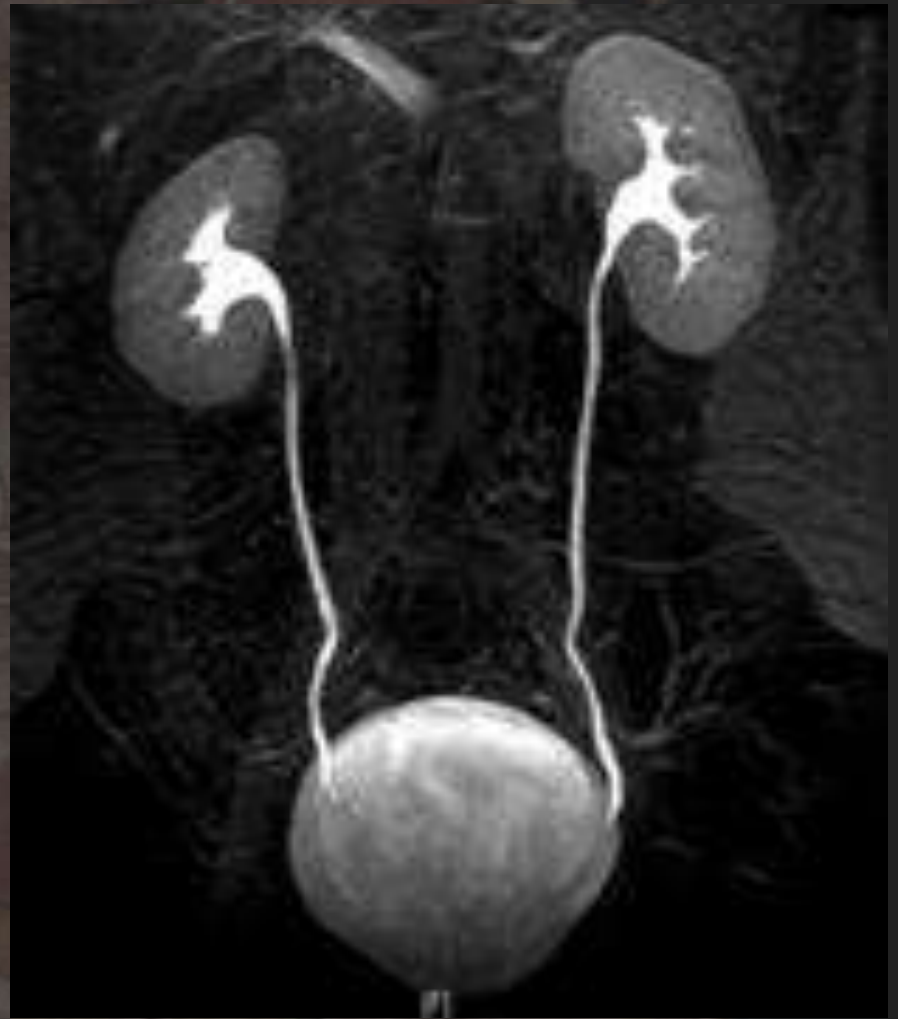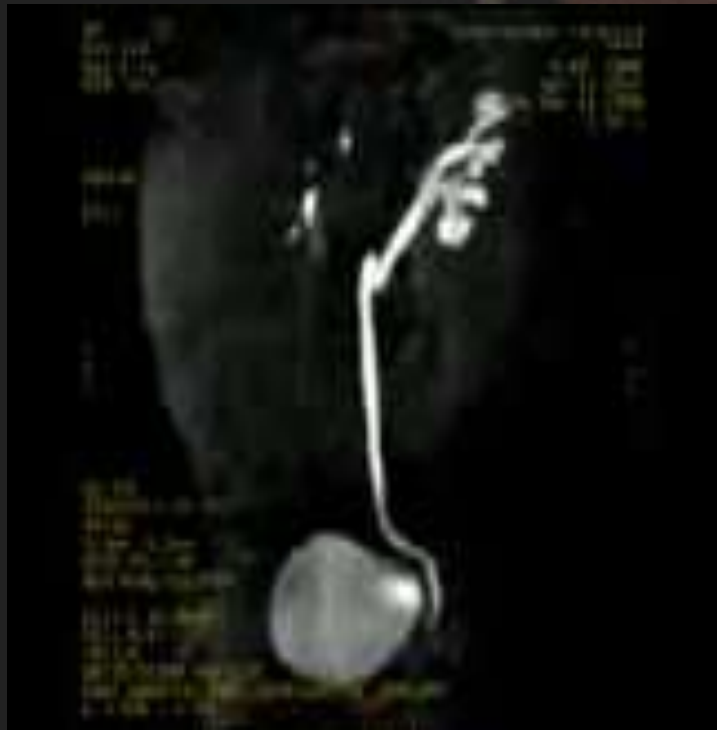- Este examen se puede utilizar para diagnosticar o evaluar:
- Masas y tumores anormales
- Flujo sanguíneo en el abdomen
- Vasos sanguíneos en el abdomen
- Ganglios linfáticos en el abdomen
- Cómo funcionan ciertos órganos abdominales
- Una resonancia magnética puede diferenciar tumores de tejidos normales y puede ayudarle al médico a determinar el tamaño, la gravedad y la propagación de éstos, lo cual se denomina estadificación.
- Algunas veces, una resonancia magnética se utiliza para evitar los peligros de una [angiografía](#), de la exposición repetitiva a las radiaciones o las reacciones alérgicas relacionadas con el yodo

RM

La Uro-Resonancia Magnética (UroRM) permite, de acuerdo a la técnica utilizada, valorar el parénquima renal, su funcionamiento y el sistema excretor urinario en toda su extensión en un plano similar al del Urograma Excretor facilitando así su comprensión.

La URM resulta ser superior para la visualización de las patologías vesicales y pieloureterales, pero en los casos de litiasis renal y en las calcificaciones del aparato urinario el UEC sigue siendo el método de elección.

La URM promete ser una segura alternativa al UEC permitiendo valorar adecuadamente la morfología, funcionalidad y patología del sistema uroexcretor sin interposición de órganos y estructuras adyacentes, evitando exponer al paciente a radiaciones ionizantes y al uso de contraste iodado.

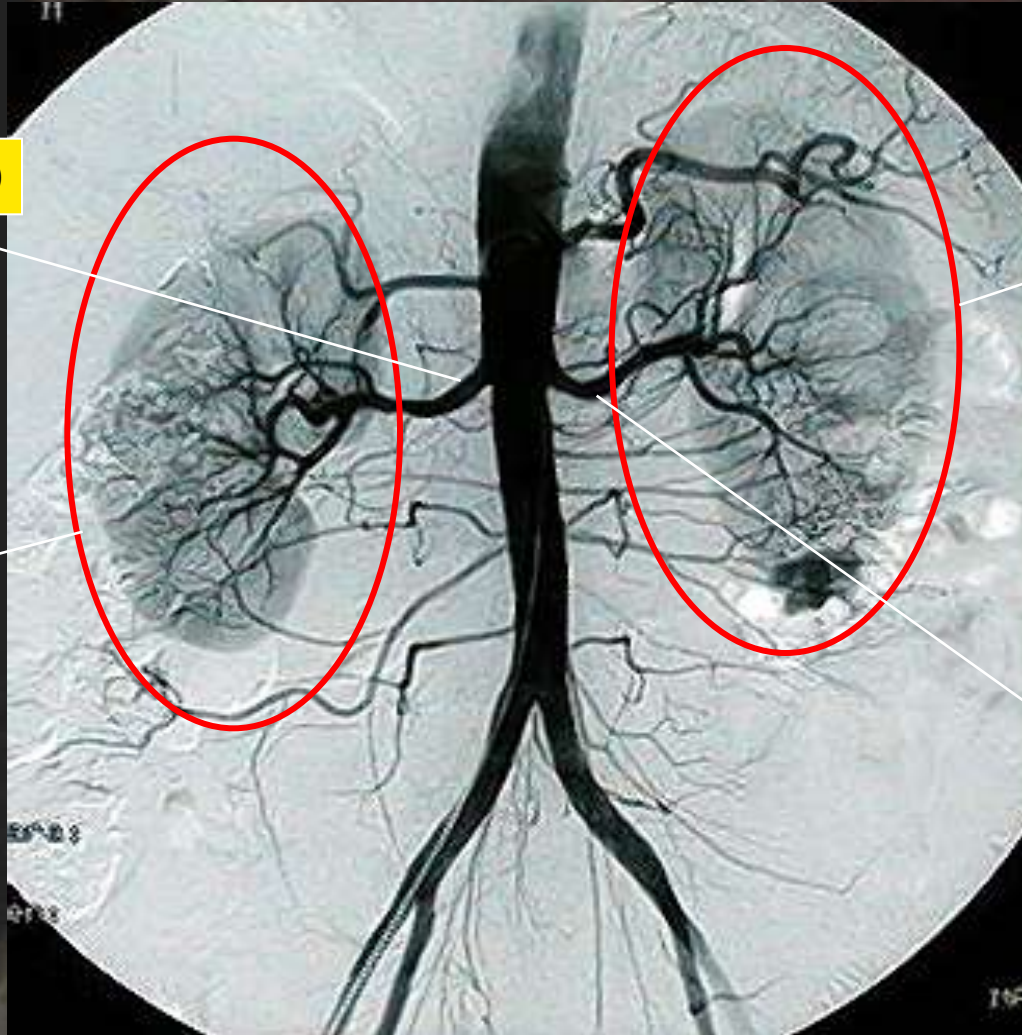


ANGIOGRAFIA

An anatomical illustration of the human torso, showing the spine, kidneys, and major blood vessels. The image is dark and serves as a background for the text.

- SE UTILIZA PARA DEMOSTRAR ESTENOSIS DE ARTERIAS RENALES Y DISPLASIA VASCULAR.
- EN TUMORES HIPERVASCULARES EL PROCEDIMIENTO DE DIAGNOSTICO PERMITE ADEMAS LA EMBOLIZACION PREVIA A LA CIRUGIA Y A SI PODEMOS EVITAR SANGRADOS MASIVOS POSTQUIRURGICOS.

ANGIOGRAFIA



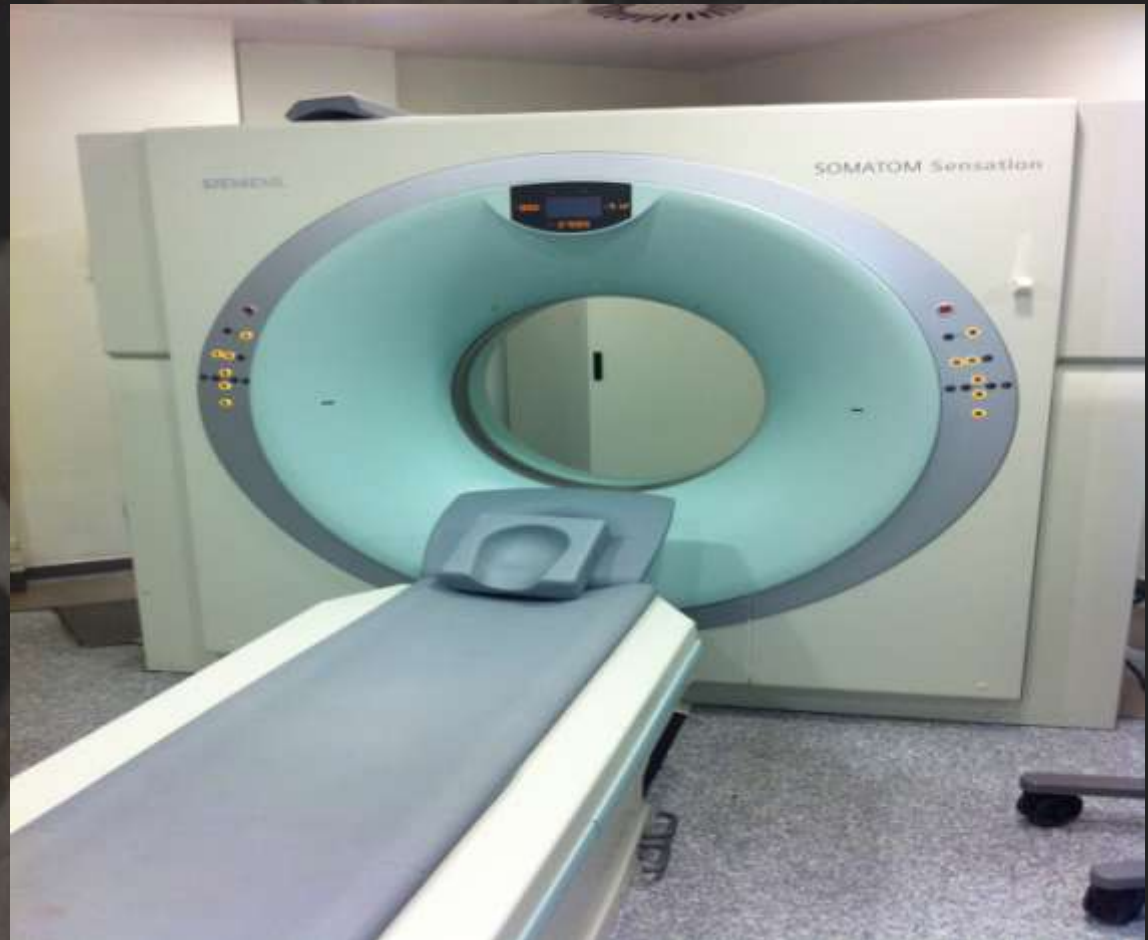ARTERIA RENAL D

S. RENAL D

S. RENAL D

ARTERIA RENAL I

UROTEC



UROTAC



- EL UROTAC PERMITE LA EVALUACION COMPLETA DEL TRACTO URINARIO.
- PERMITE OBTENER IMÁGENES DE ALTA RESOLUCION ESPACIAL Y TEMPORAL, LO QUE SUMADO A LAS RECONSTRUCCIONES MULTIPLANARES Y TRIDIMENSIONALES DE GRAN CALIDAD HAN HECHO QUE EL UROTAC SE CONVIERTA EN LA TECNICA DE ELECCION PARA LA EVALUACION DEL TRACTO URINARIO

UROTAC

- EL PRINCIPAL OBJETIVO ES LA DETECCION Y CARACTERIZACION DE NEOPLASIAS MALIGNAS DEL UROTELIO
- PERO TAMBIEN ES UTIL EN :
 - LA VISUALIZACION DE LITIASIS URINARIAS
 - TUMORES RENALES
 - EVALUACION DE LESIONES TRAUMATICAS O INFECCIOSAS
 - MALFORMACIONES CONGENITAS
 - TAMBIEN NOS PERMITE EVALUAR EL RESTO DEL ABDOMEN Y DE LA PELVIS

UROTAC



- PREPARACION DEL PACIENTE

Se suele recomendar al paciente que no ingiera alimentos sólidos durante 4 a 6 horas antes del estudio. El ayuno absoluto no es bueno, ya que favorece la deshidratación.

UROTAC

Miramos el nivel de creatinina

La creatinina es el resultado de la degradación de la creatina, que es un componente de los músculos. La creatinina puede ser transformada en ATP que es una fuente de alta energía para las células. La producción de la creatinina depende de la modificación de la masa muscular y ello varía poco y los niveles suelen ser muy estables.

Es un parámetro que indica la función renal

UROTAC



Los valores normales en hombres adultos son entre 0,7 y 1,3 mg por decilitro en mujeres entre 0,5 y 1,2

Y en niños entre 0,2 y 1 mg/dl

Los valores mas altos de 4 mg/dl se deben a un fallo renal importante

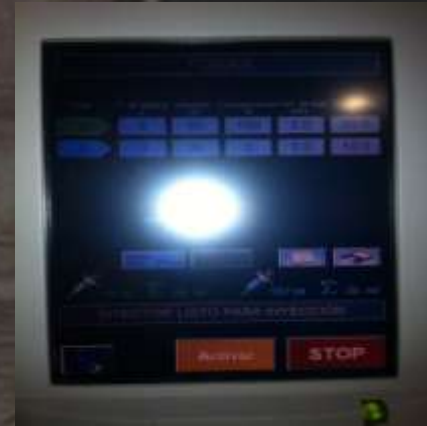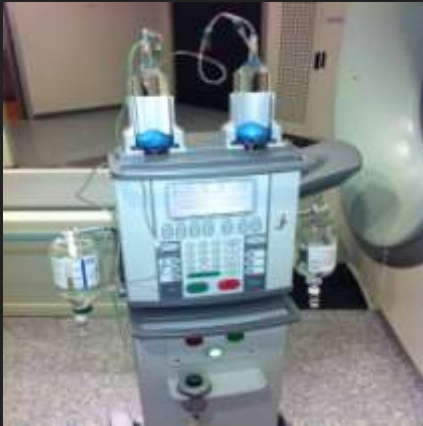DIALISIS



- La **diálisis** es un proceso mediante el cual se extraen las toxinas que el riñón no elimina ya sea que no funcionen por una determinada patología. Este proceso debe realizarse en un cuarto higiénico para evitar el riesgo de contraer alguna infección en la sangre durante el proceso

UROTAC

- El contraste que utilizamos para la realización de la prueba es el yodo
- Cargamos la bomba con 90 ml de contraste e inmediatamente hacemos otra embolada con 30 ml de suero



- Durante la inyección del medio de contraste puede haber una sensación de calor. En ocasiones hay urticaria, esta se contrarresta con medicamentos que se aplican de inmediato(urbason y polaramine). Existen posibilidades remotas como cualquier medicamento o alimento de causar reacciones mas severas las que también son tratadas

UROTAC

- EL UROTAC CONSISTE EN:
- ADQUISICION DE IMÁGENES ANTES DE LA ADMINISTRACION DEL CONTRASTE INTRAVENOSO PARA LA DETECCION DE CALCIFICACIONES (UROLITIASIS)
- DESPUES DE LA ADMINISTRACION DEL CIV SE REALIZA UNA SEGUNDA ADQUISICION EN FASE ARTERIAL (CORTICAL) Y UNA TERCERA EN FASE VENOSA (NEFROGRAFICA) ,UNA 4 ADQUISICIÓN, EN FASE DE EXCRECION DEL MEDIO DE CONTRASTE.
SI NO SE HA LOGRADO LA OPACIFICACION ADECUADA DE LAS ESTRUCTURAS QUE SE DESEA EVALUAR SE REALIZARIA OTRA ADQUISICION EN FASE TARDIA

UROTAC

An anatomical illustration of the human torso, showing the spine, ribs, and pelvic region. The image is rendered in a dark, semi-transparent style, serving as a background for the text.

DATOS DEL SCANER

mA 175 care dose

Kv 120



Pitch 1.2

Colimación 24x 1.2 mm

Tiempo de rotación 0.5 sg

Filtro de reconstrucción b30f homogenia media

Reconstrucciones



UROTC (Adulto)

MONAGO AYALA, JUAN FRANCISCO

MNYL670824916013

mAs total:

0



▶ Topograma

▶ Non Contrast RT

1

Contraste

▶ Arterial Phase RT

2

▶ Venous Phase RT

3

Pausa

▶ Equilibrio RT

4

mA 35

kV 120

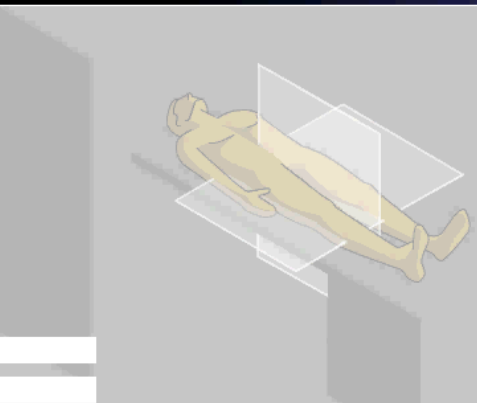
Duración 5.3 s

Corte 0.6 mm

Longitud topograma 512 mm

Posición del tubo Arr. Abajo Lateral

Comentario



Cargar Detener recon. Recon.

Mesa: Posición Altura

0.0 125.0

Craneocaudal

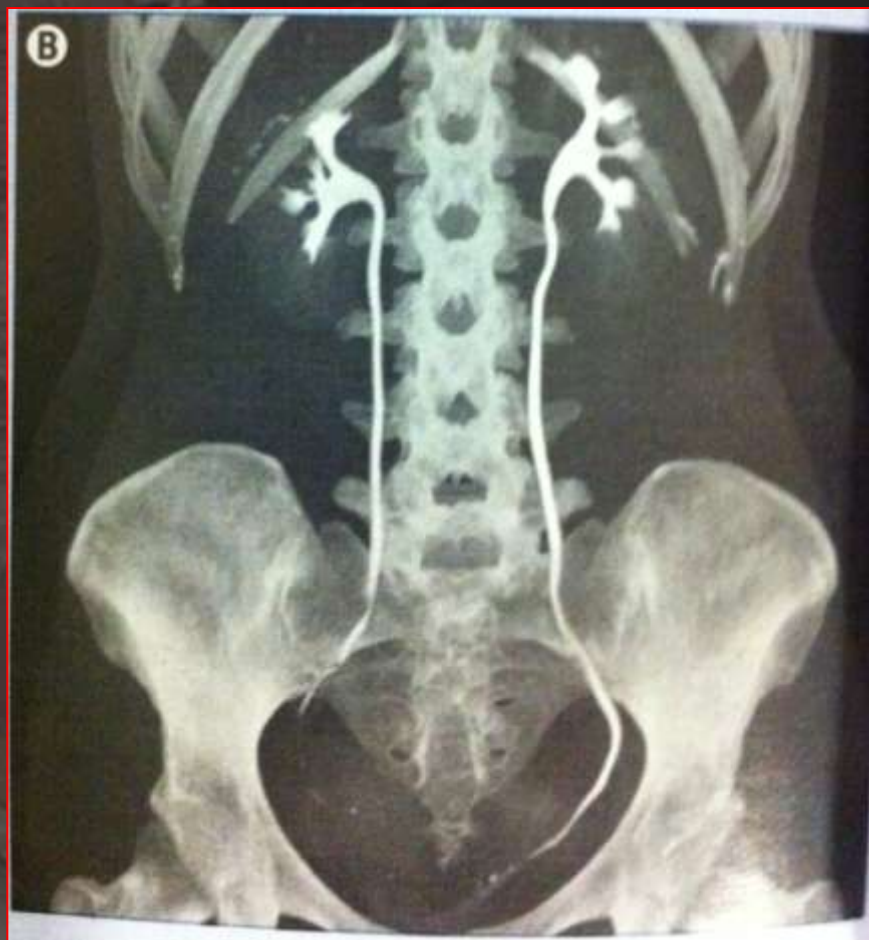
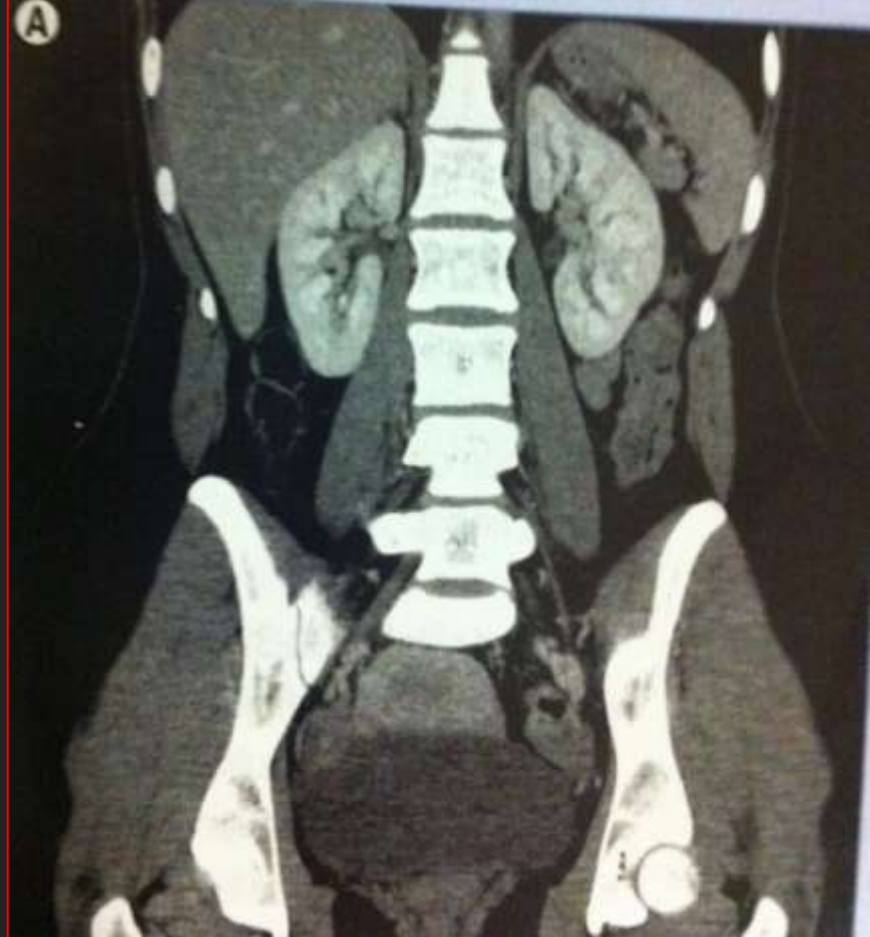
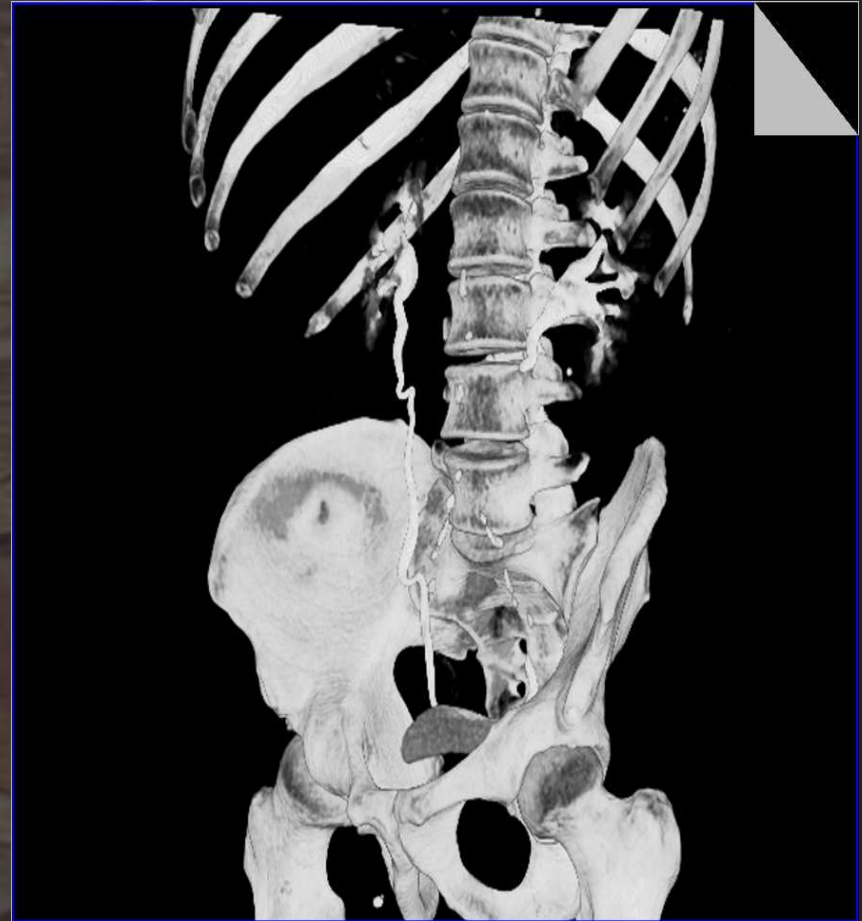
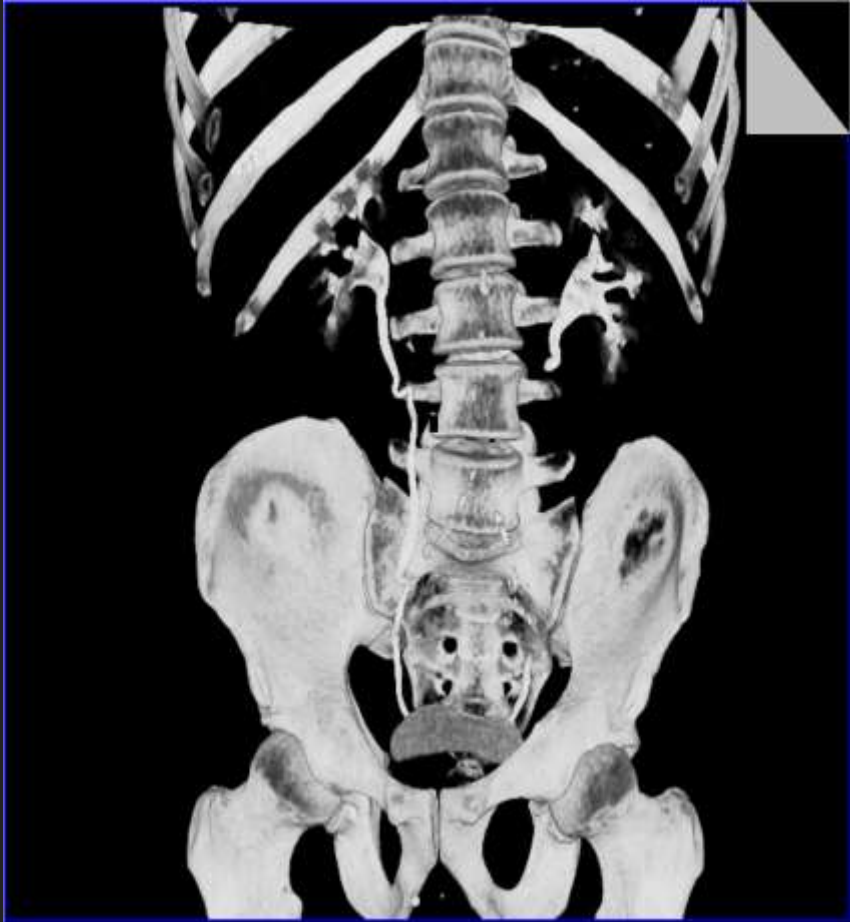Rutina

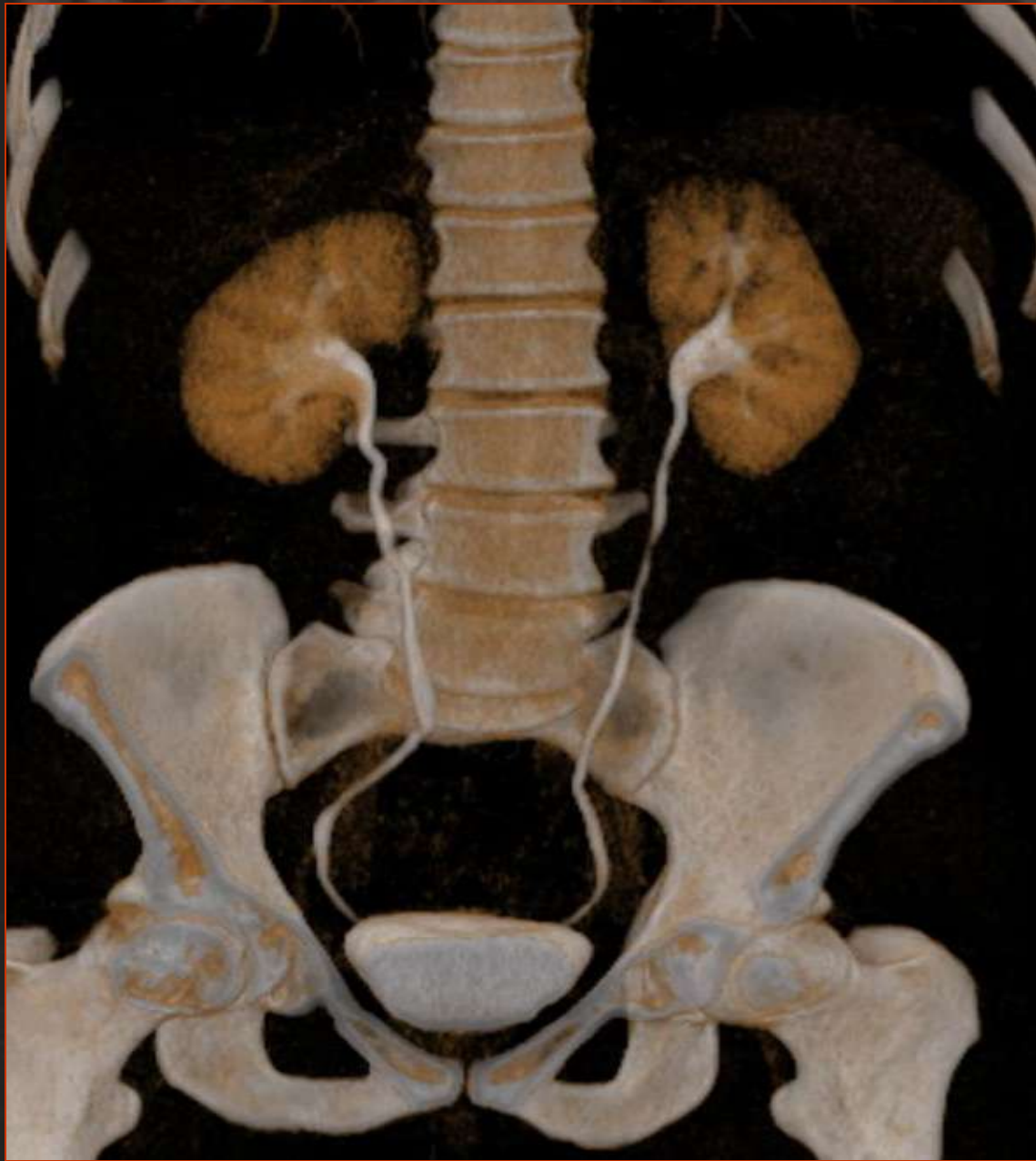
Exploración

Camtasia Recorder - Paused

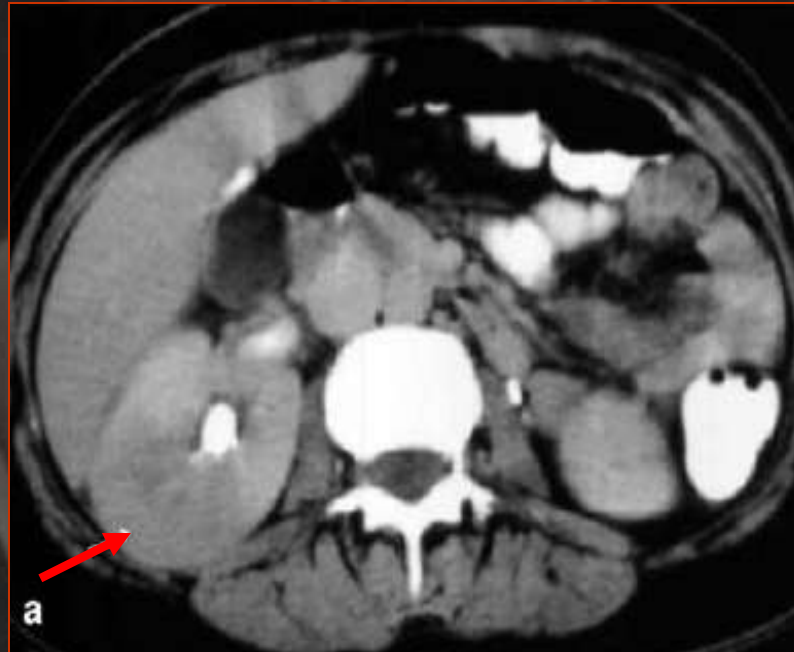
Capture View Effects Tools Help

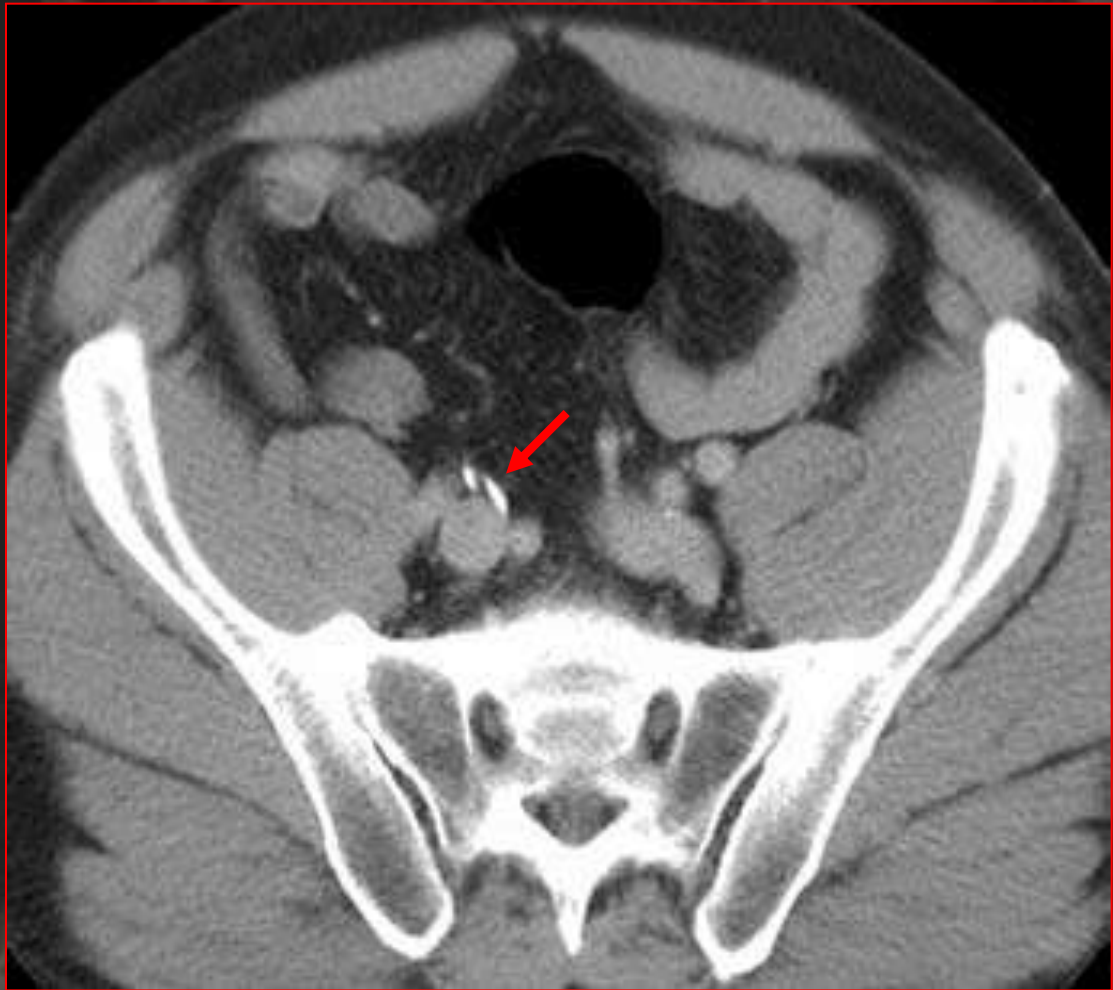





PIELONEFRITIS



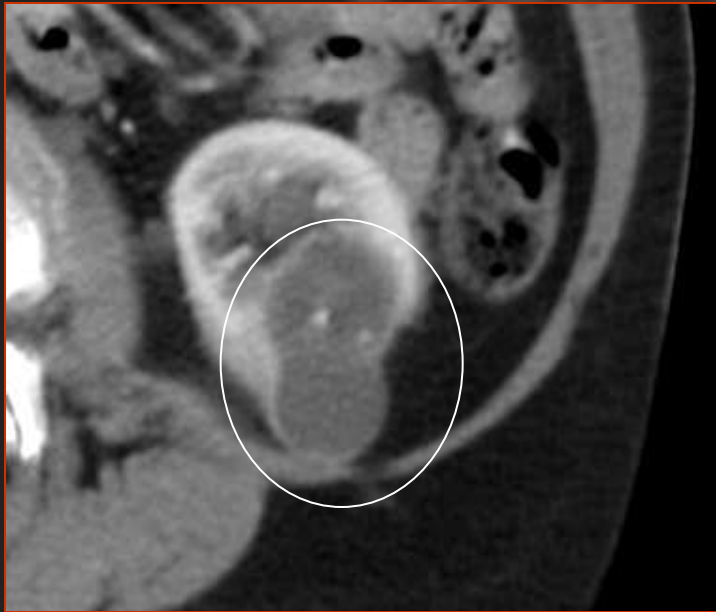


LESIONES QUISTICAS RENALES: Clasificación de BOSNIAK

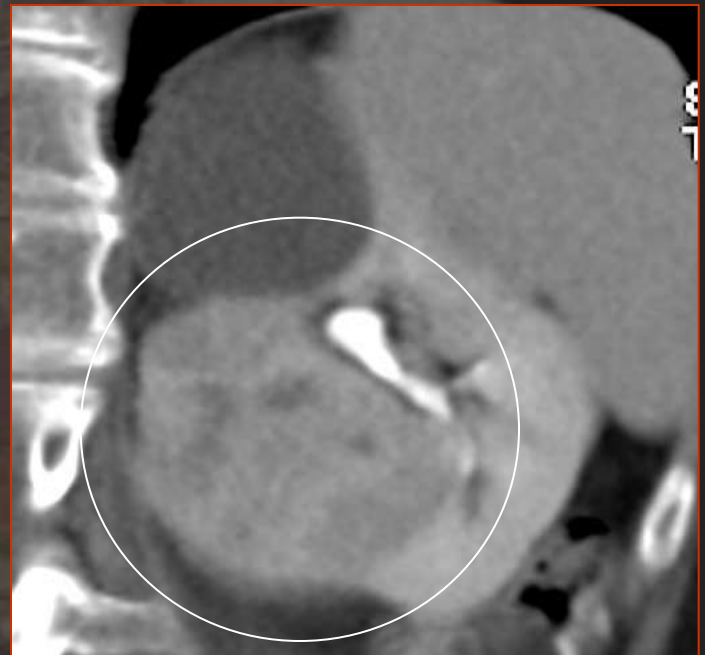- Los quistes renales incidentales son muy frecuentes en población > 50 años
- Se pueden complicar por hemorragia, infección
- Pueden ser neoplasias quísticas
- La tomografía computarizada permite distinguir las lesiones quísticas renales según la clasificación de Bosniak que distingue desde un quiste simple hasta un tumor maligno. La clasificación de Bosniak distingue 4 categorías de masas renales

BOSNIAK

- **Bosniak I:** Quiste simple
- **Bosniak II:** Presencia de septos, calcificaciones finas, atenuación alta, no capta CIV
- **Bosniak IIF:** B. II complejo y $> 3\text{cm}$ – Seguimiento
- **Bosniak III:** Engrosamiento focal en septos o pared, margenes mal definidos
- **Bosniak IV:** Masa quística compleja
- BI, II: Benignos--- No seguimiento
- BIII, IV: Malignos– Cirugía

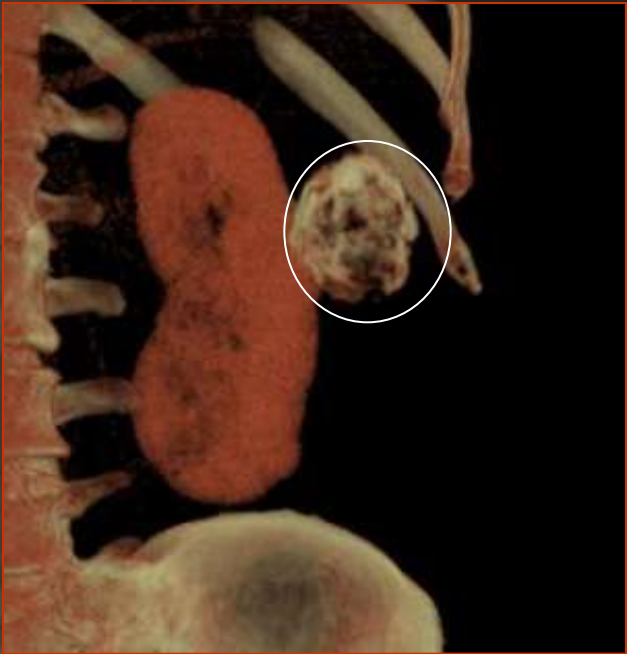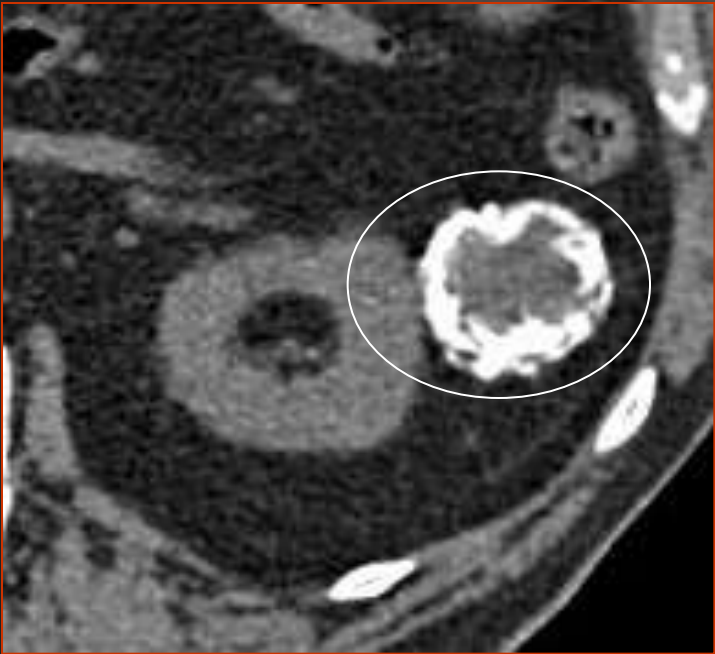
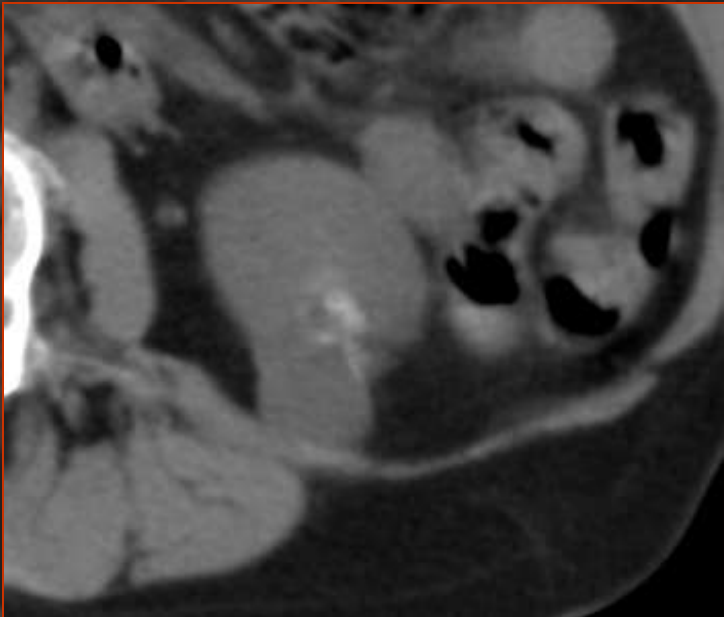


Bosniak II



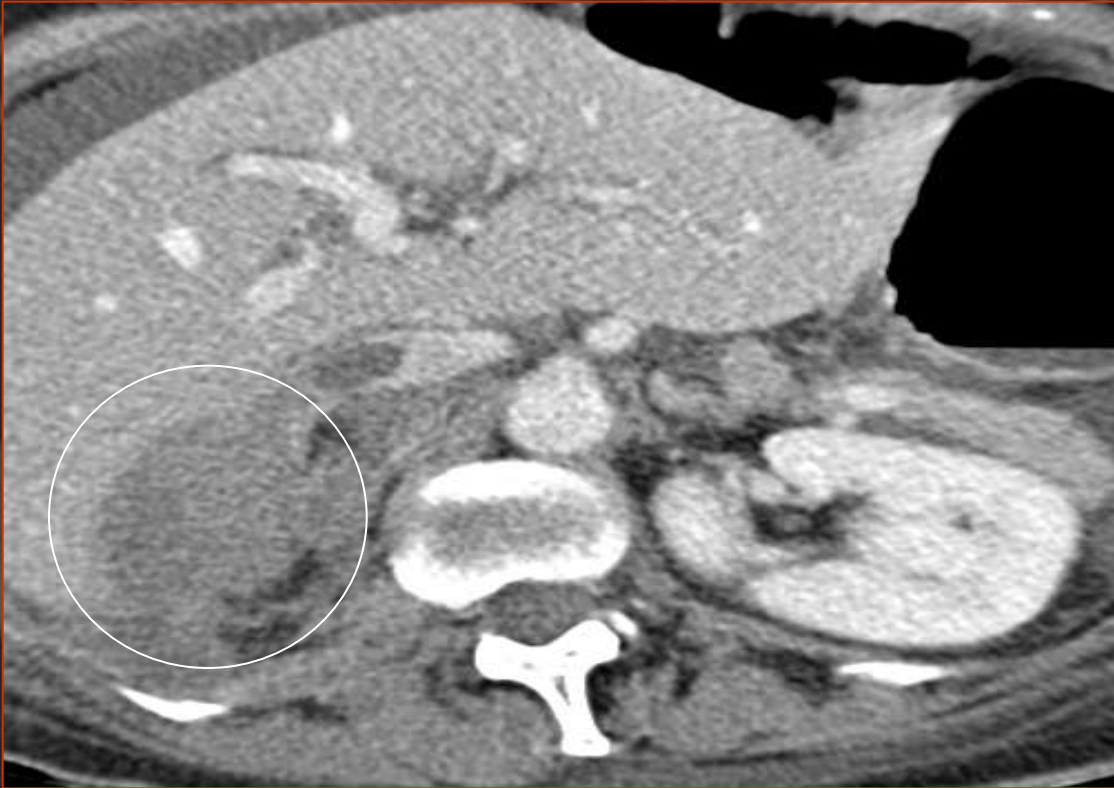
Bosniak IV

Bosniak IIF

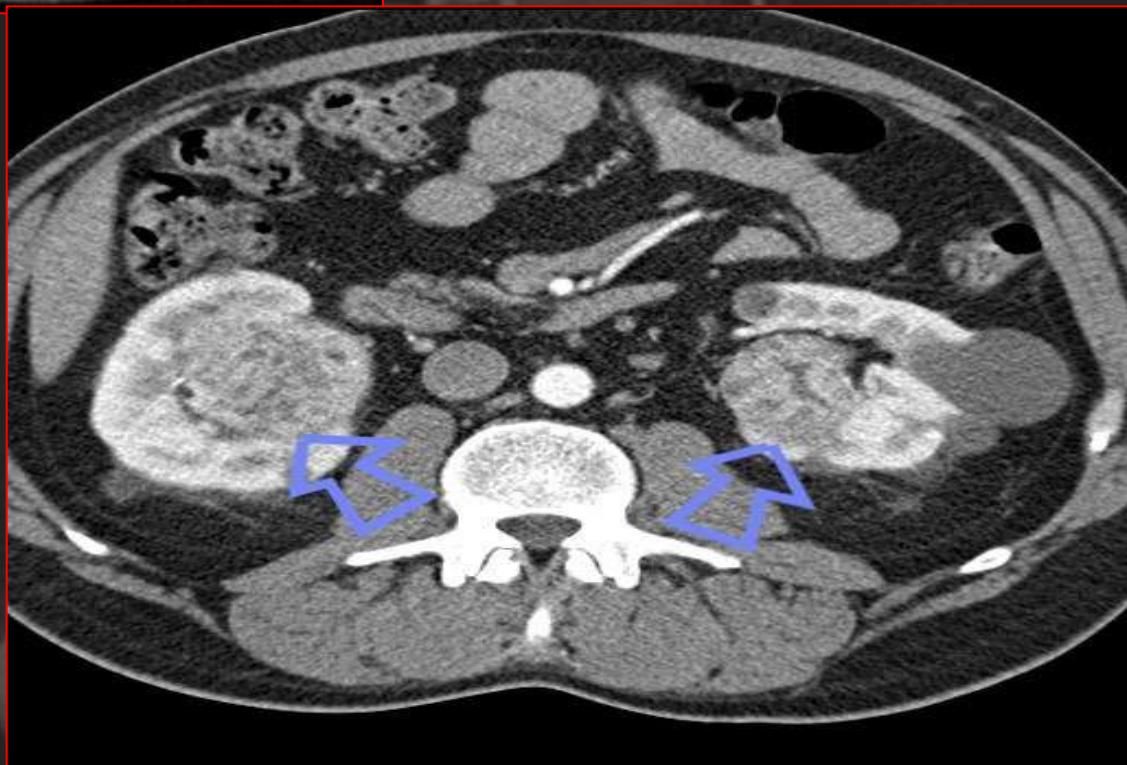
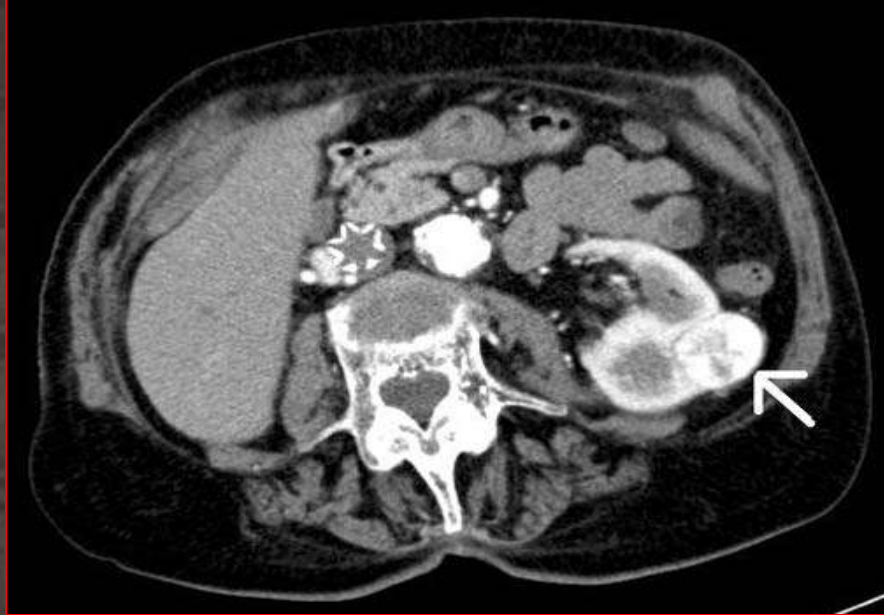
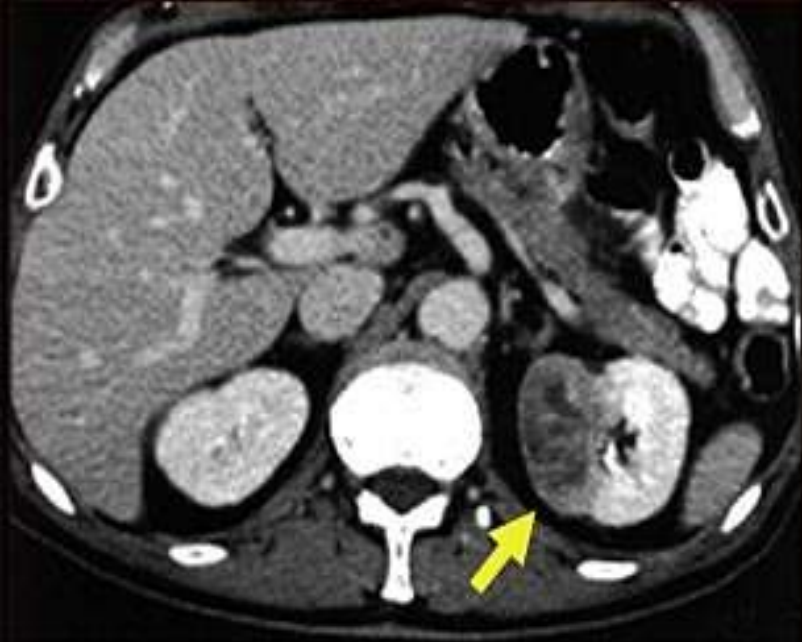
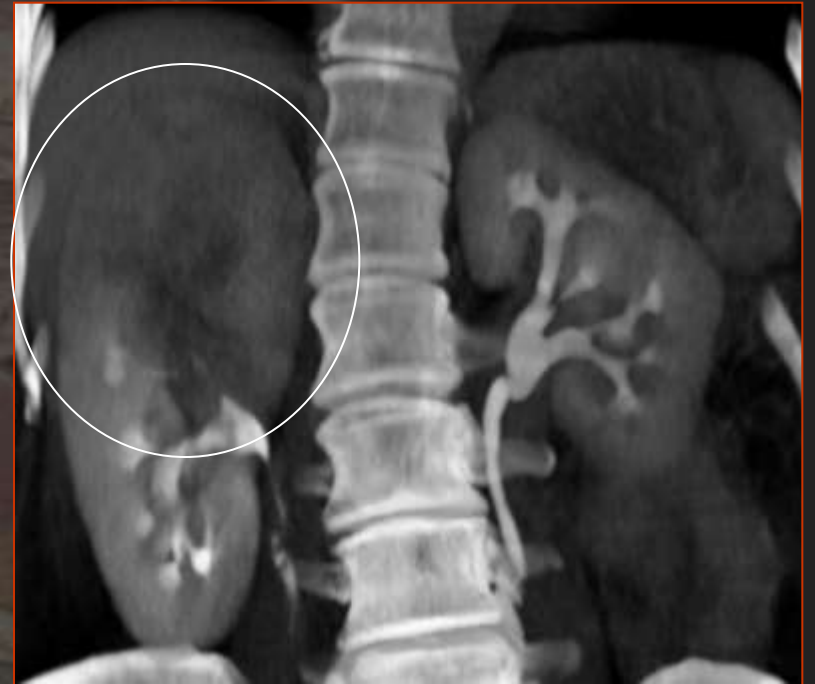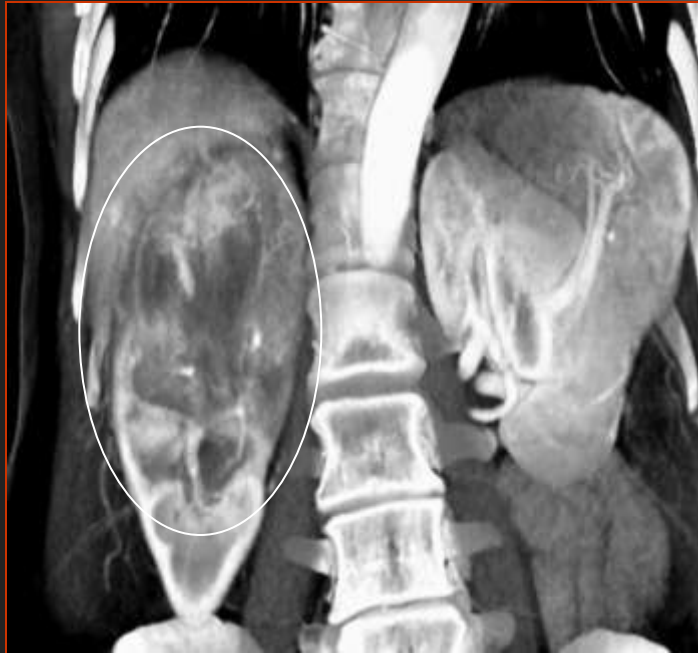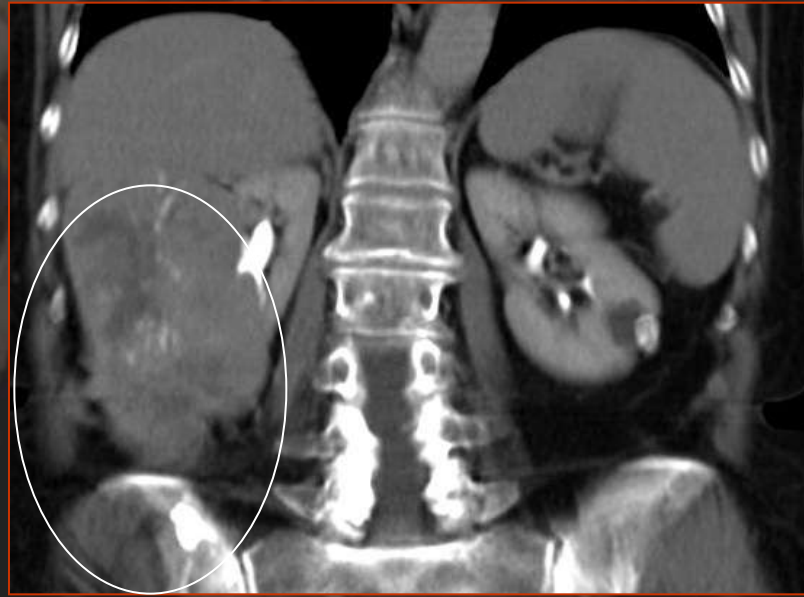
An anatomical illustration of the human torso, focusing on the abdominal and pelvic regions. The kidneys are highlighted in a reddish-brown color, positioned on either side of the vertebral column. The illustration shows the ribcage, spine, and pelvic bones. The text "TUMORES RENALES" is overlaid in the center in a bold, white, sans-serif font.

TUMORES RENALES

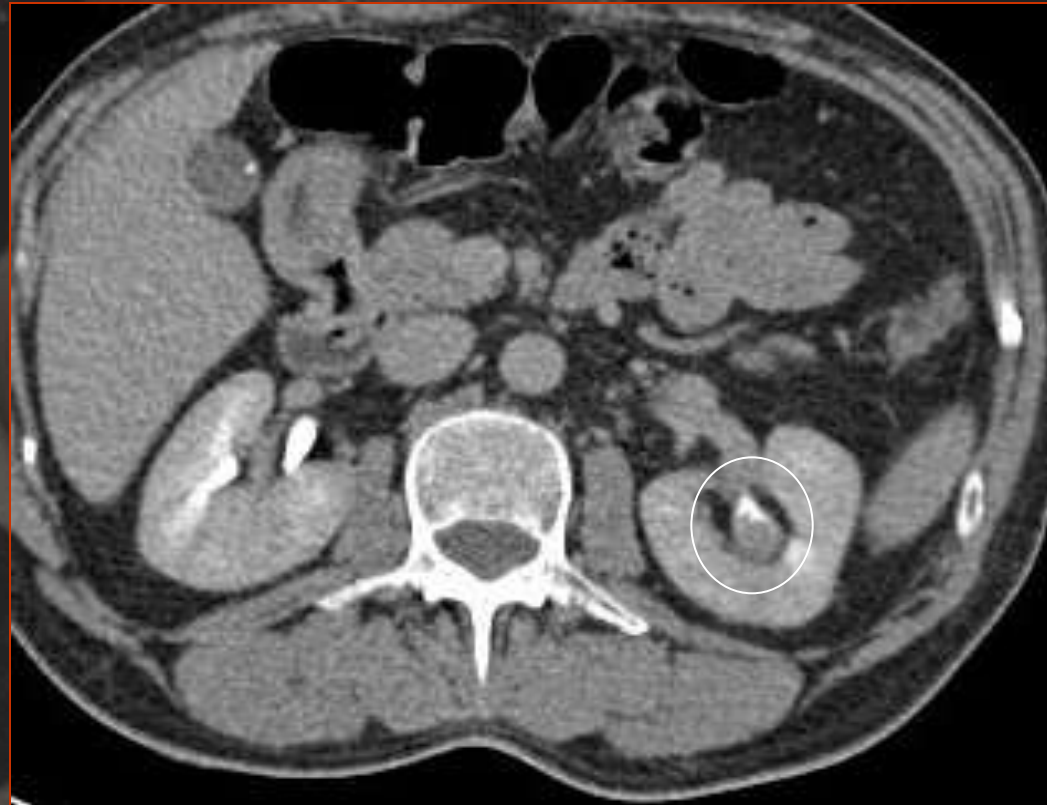

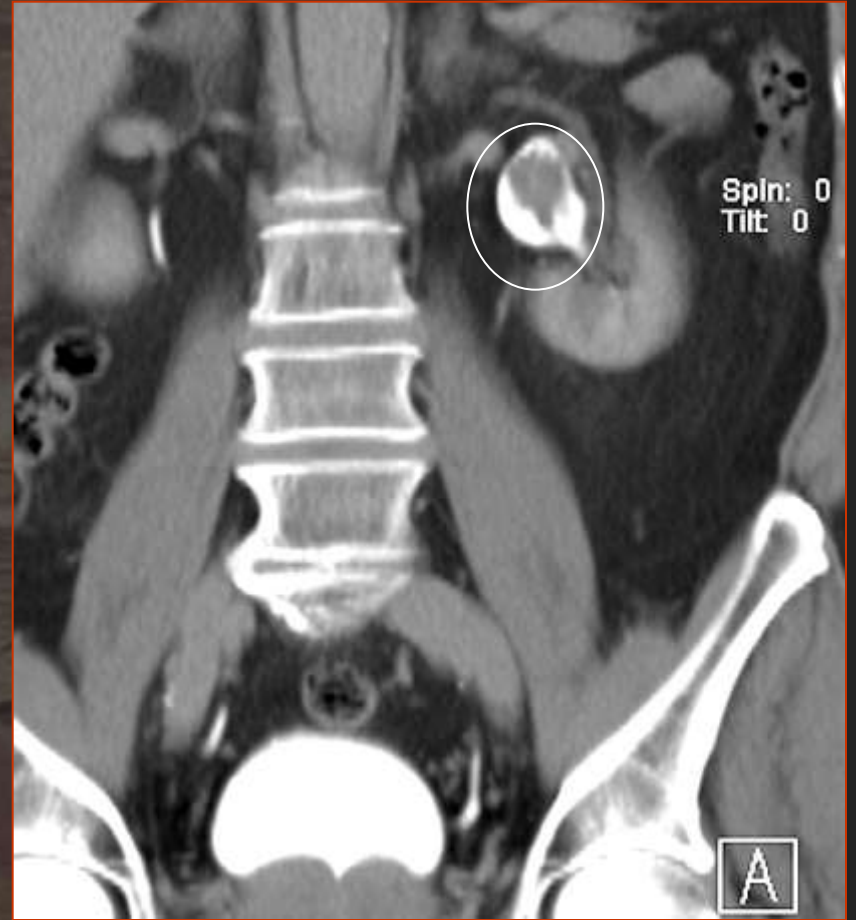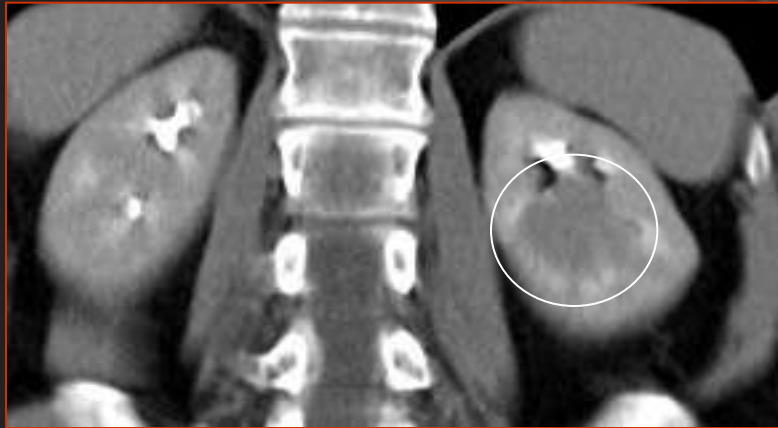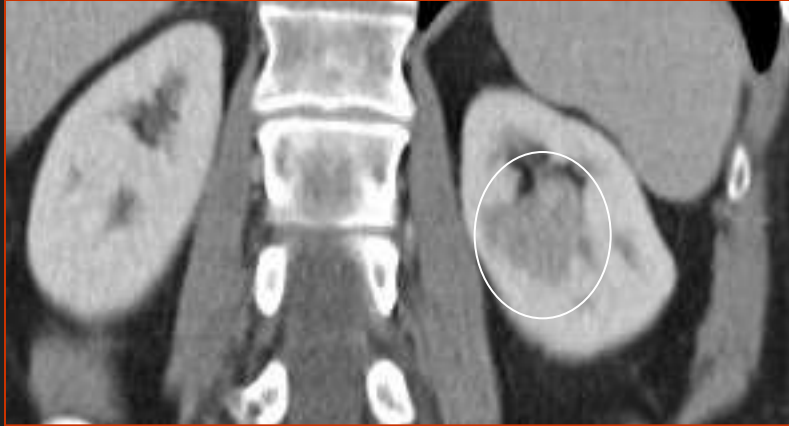T3

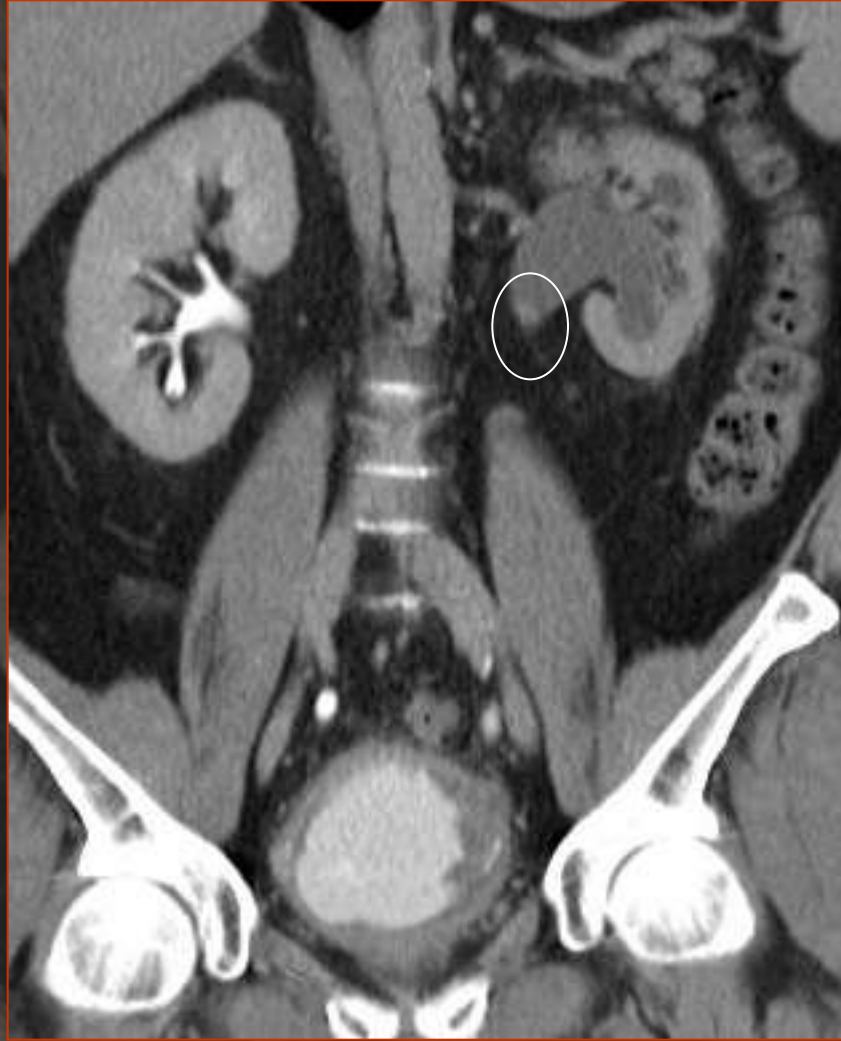


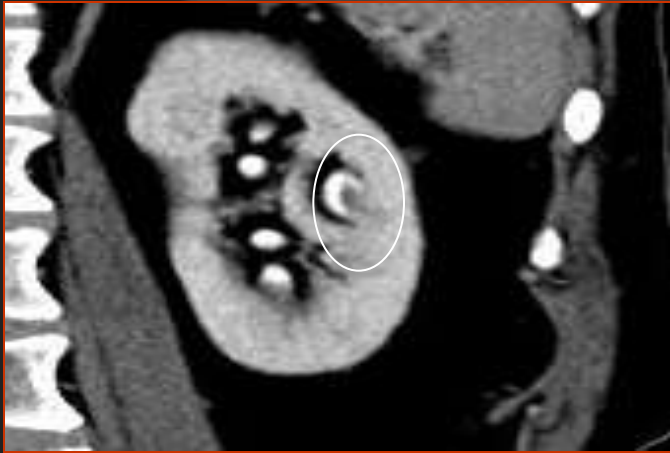
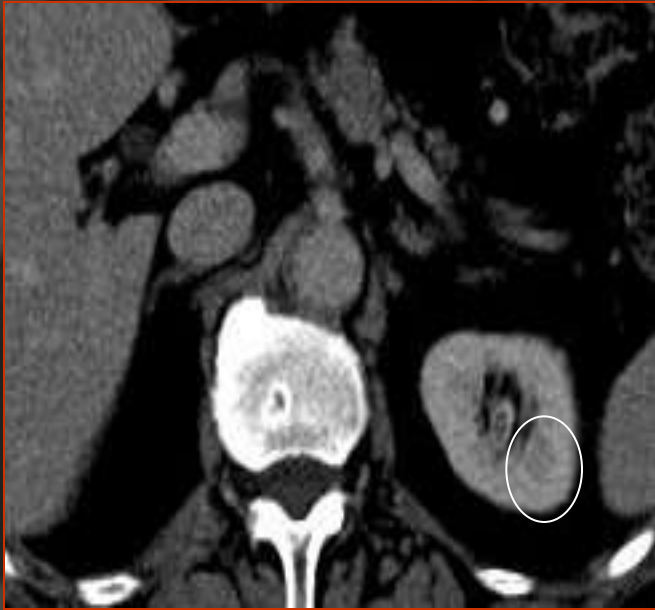

TUMOR VÍA EXCRETORA

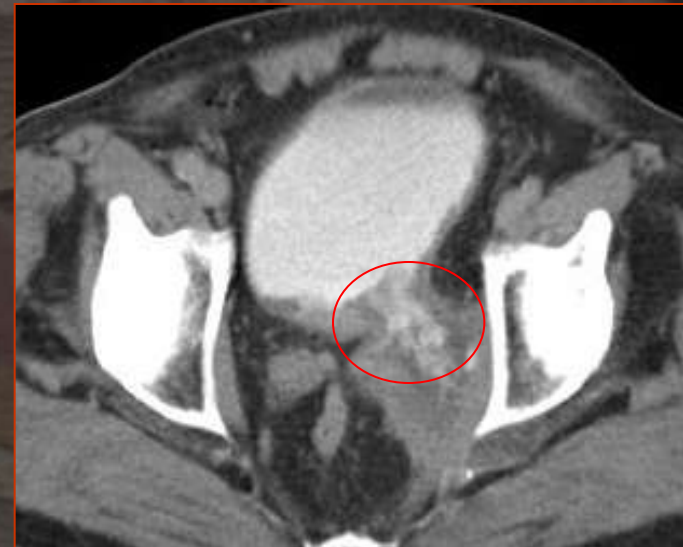
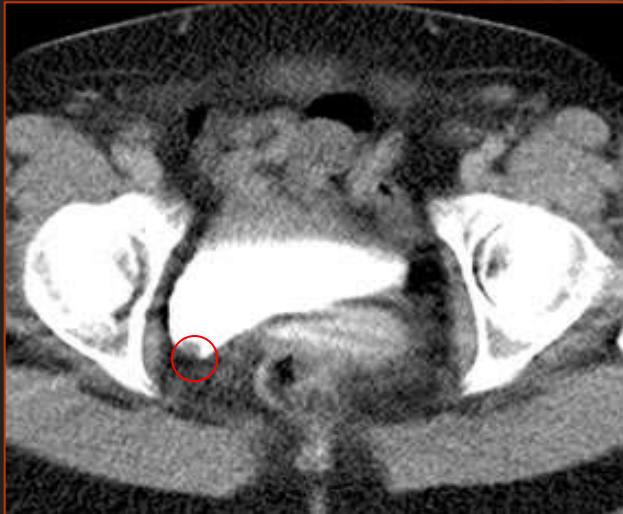
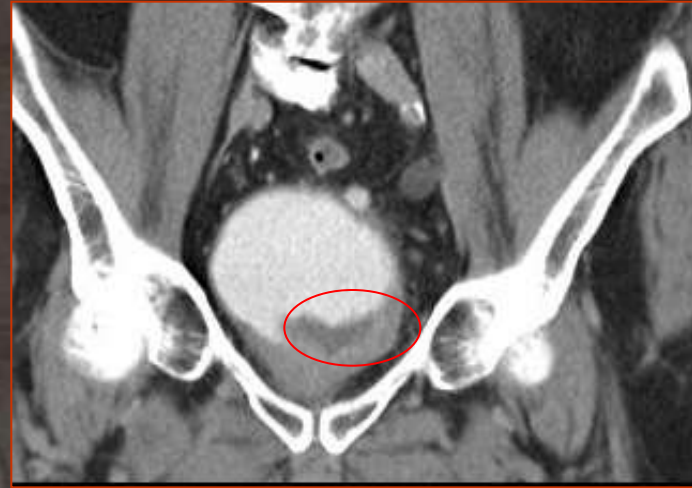
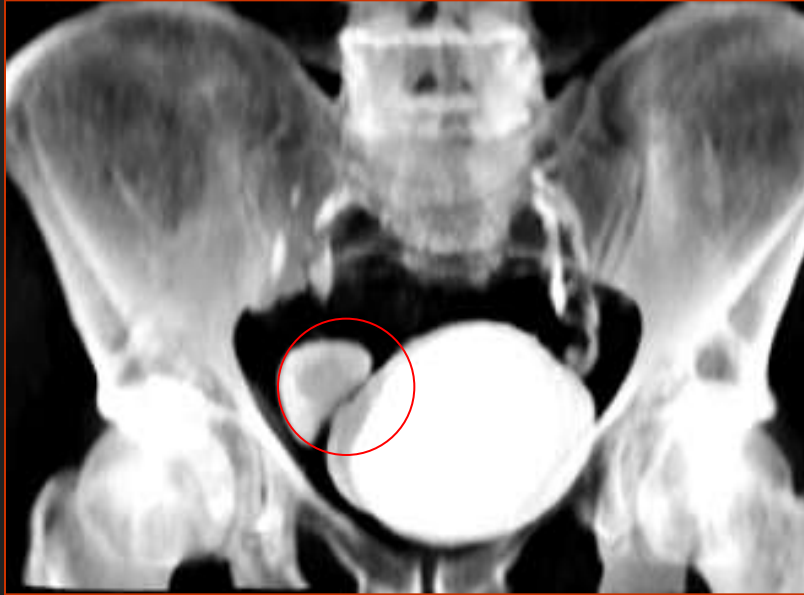





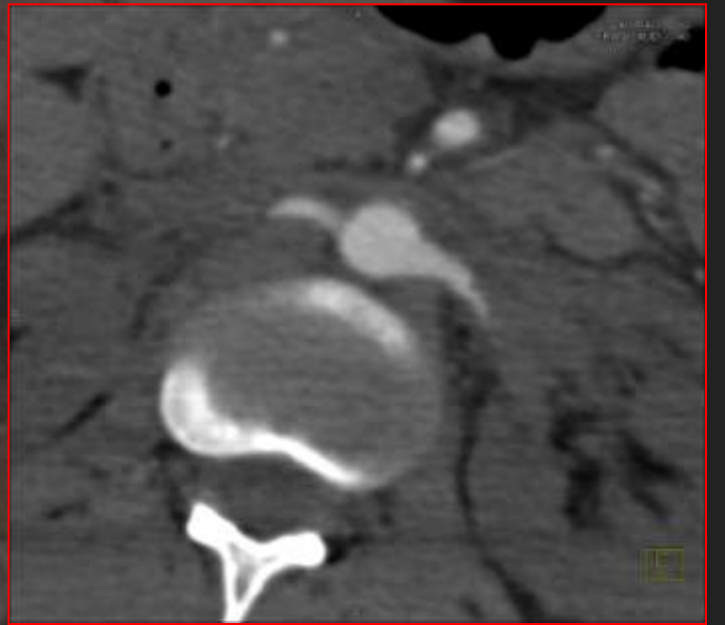
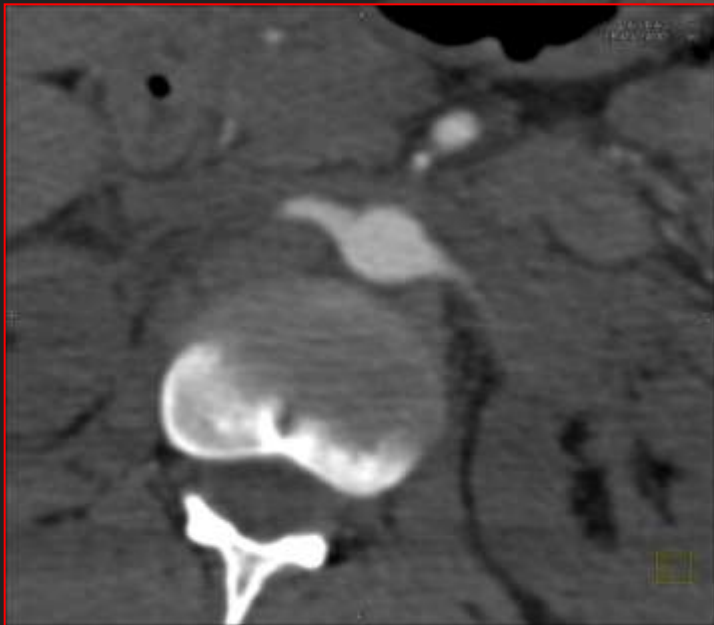
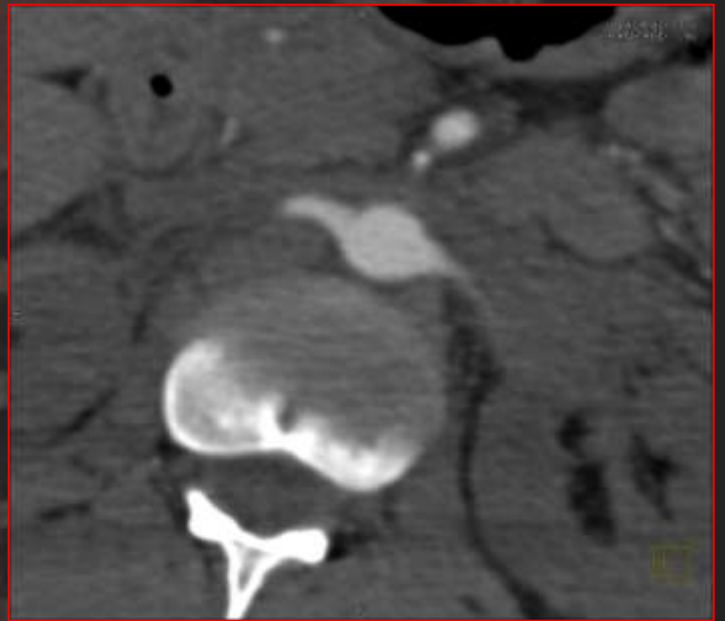

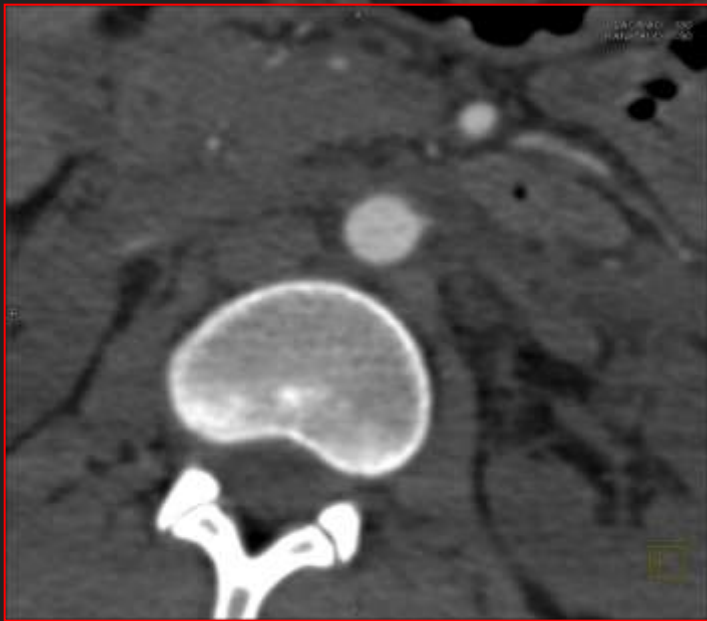
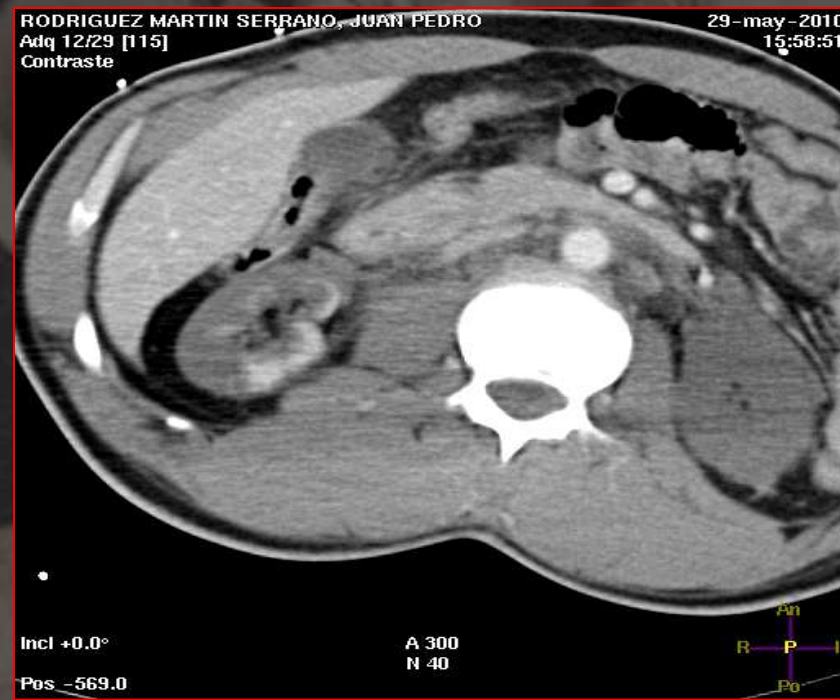
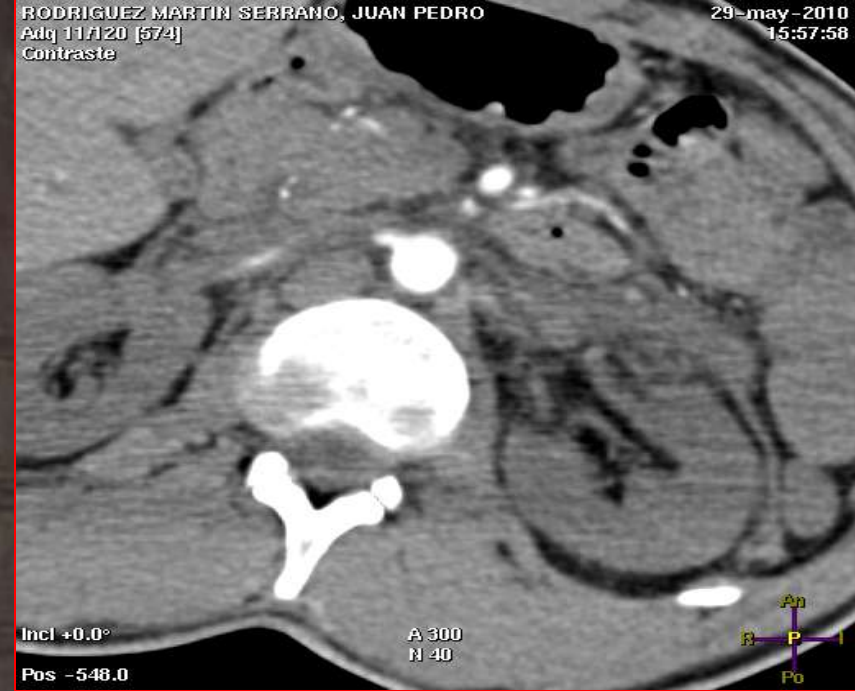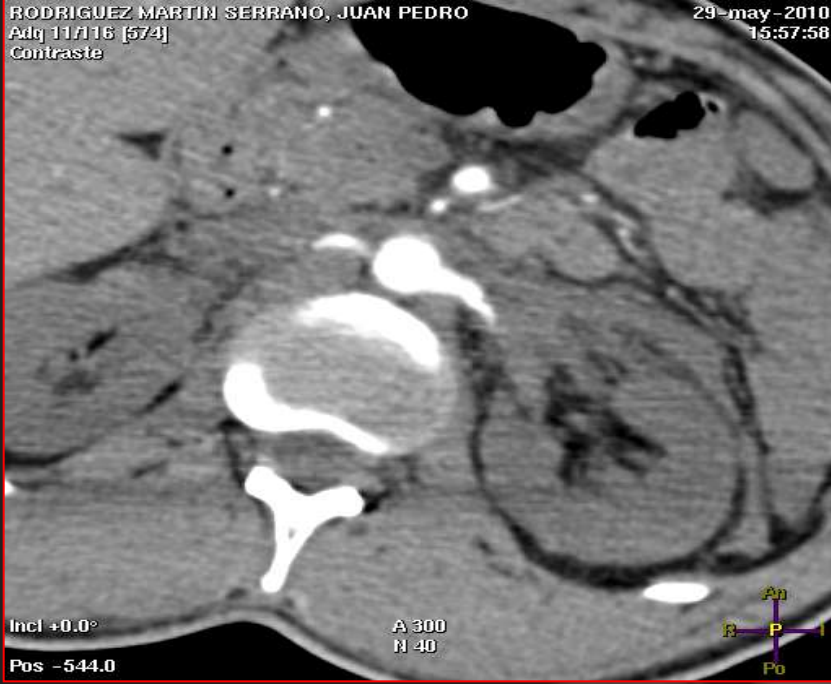TUMORES EN VEJIGA

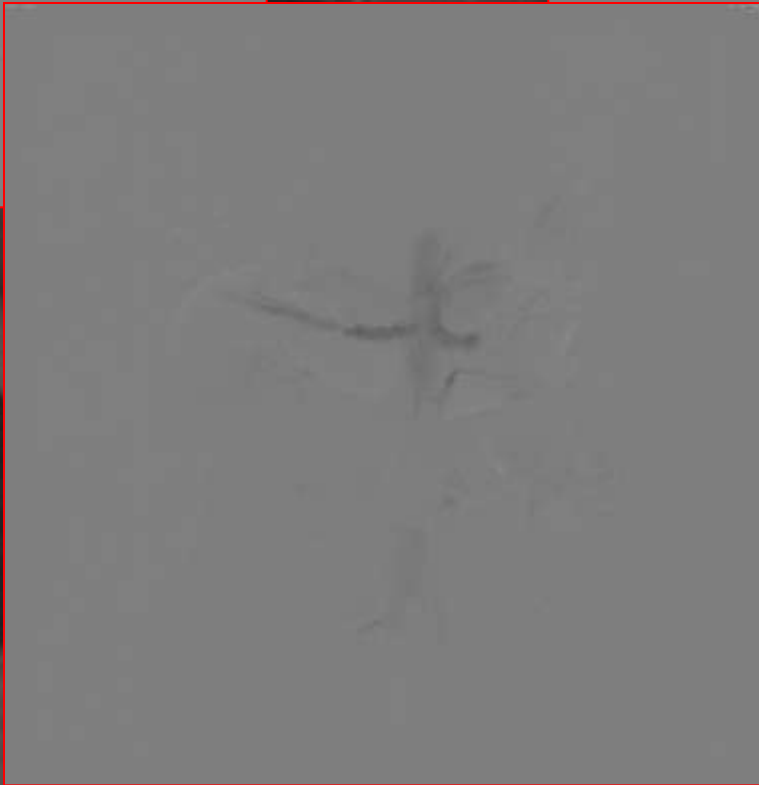
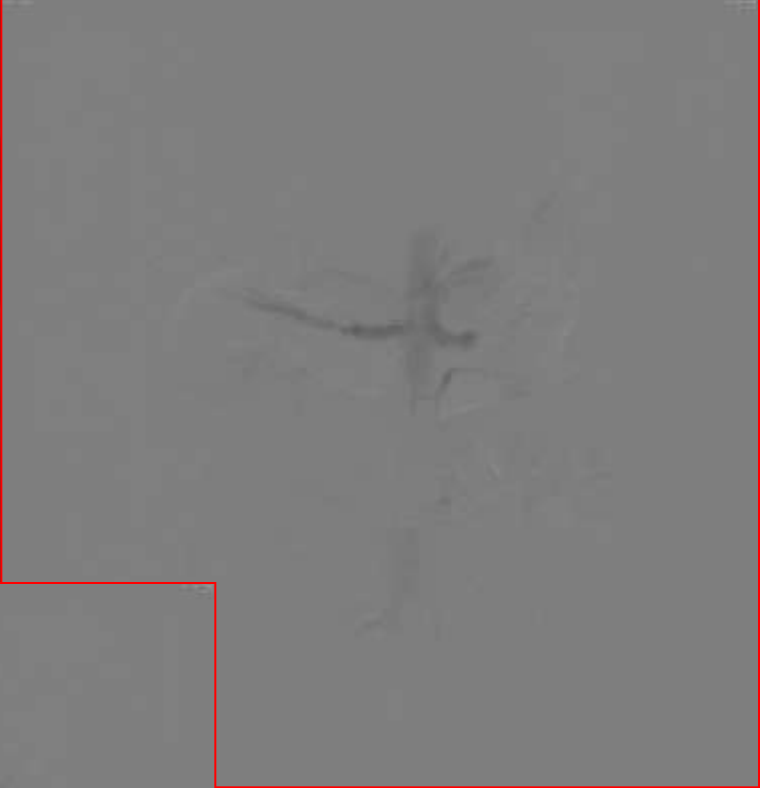
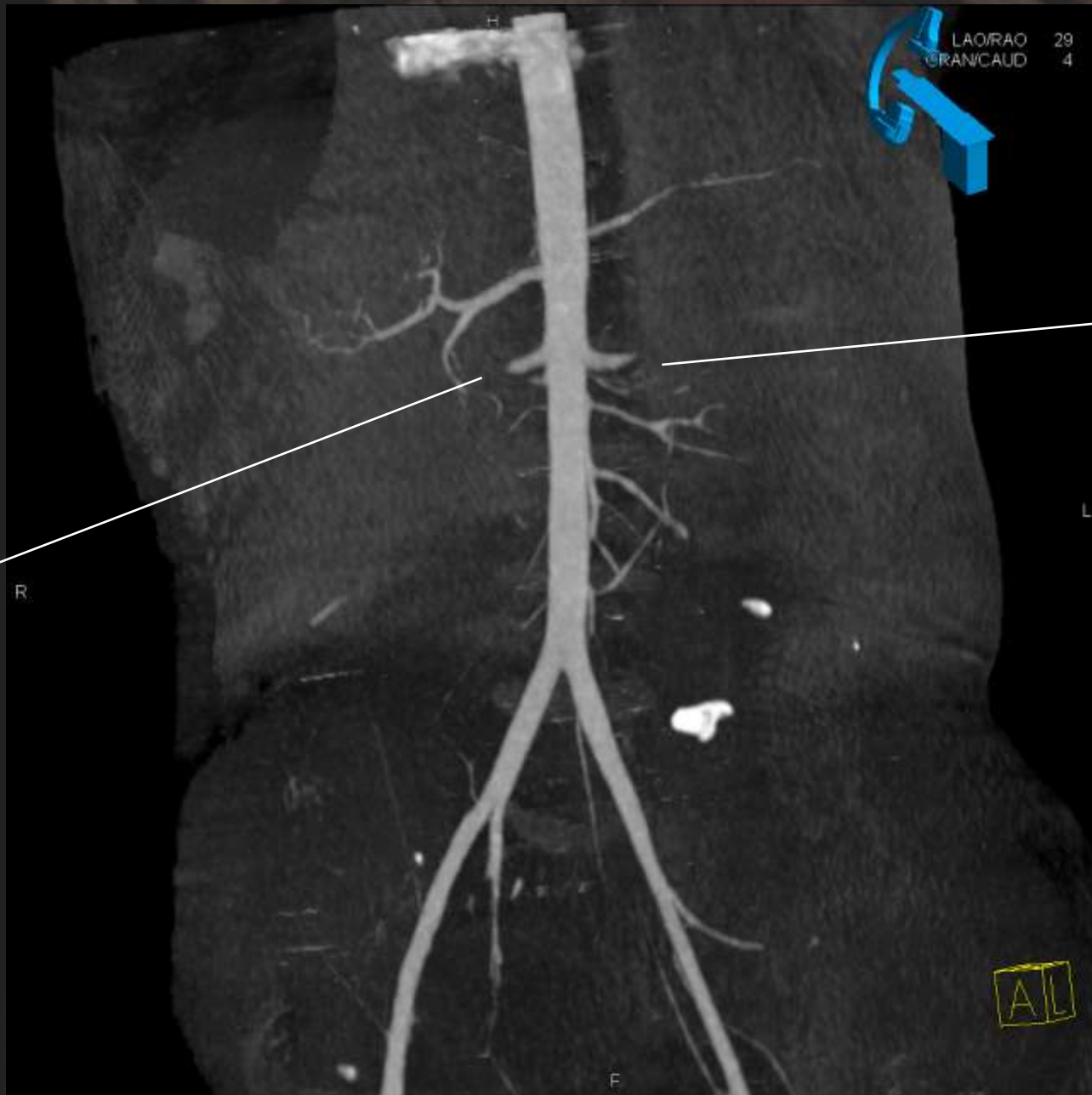
An anatomical illustration of the human torso, showing the ribcage, spine, and pelvic region. The image is rendered in a dark, muted color palette, with the text 'CASO CLINICO' overlaid in white. The illustration shows the skeletal structure, including the ribs, vertebrae, and pelvic bones, along with internal organs like the lungs and stomach. The text is centered horizontally and vertically.

CASO CLINICO







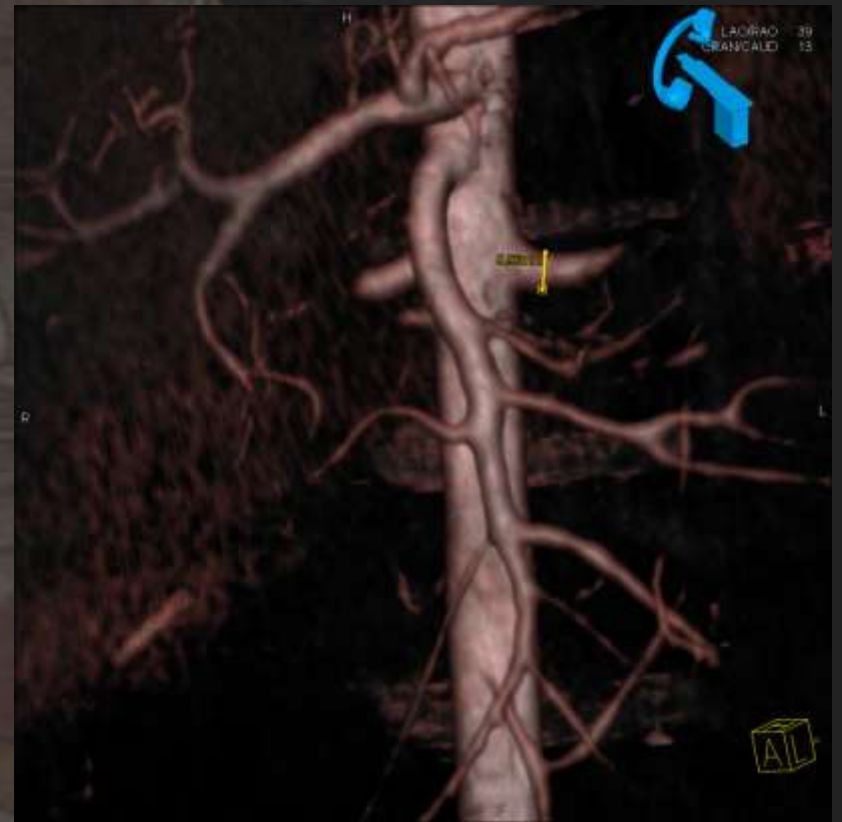
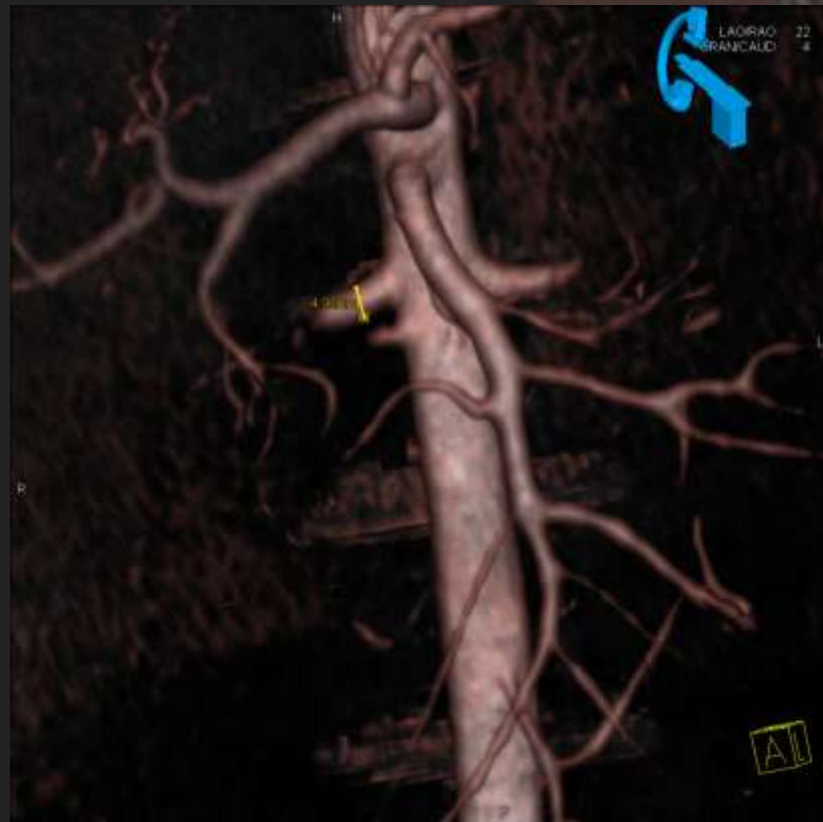
LAO/RAO 29
CRAN/CAUD 4

A. RENAL D

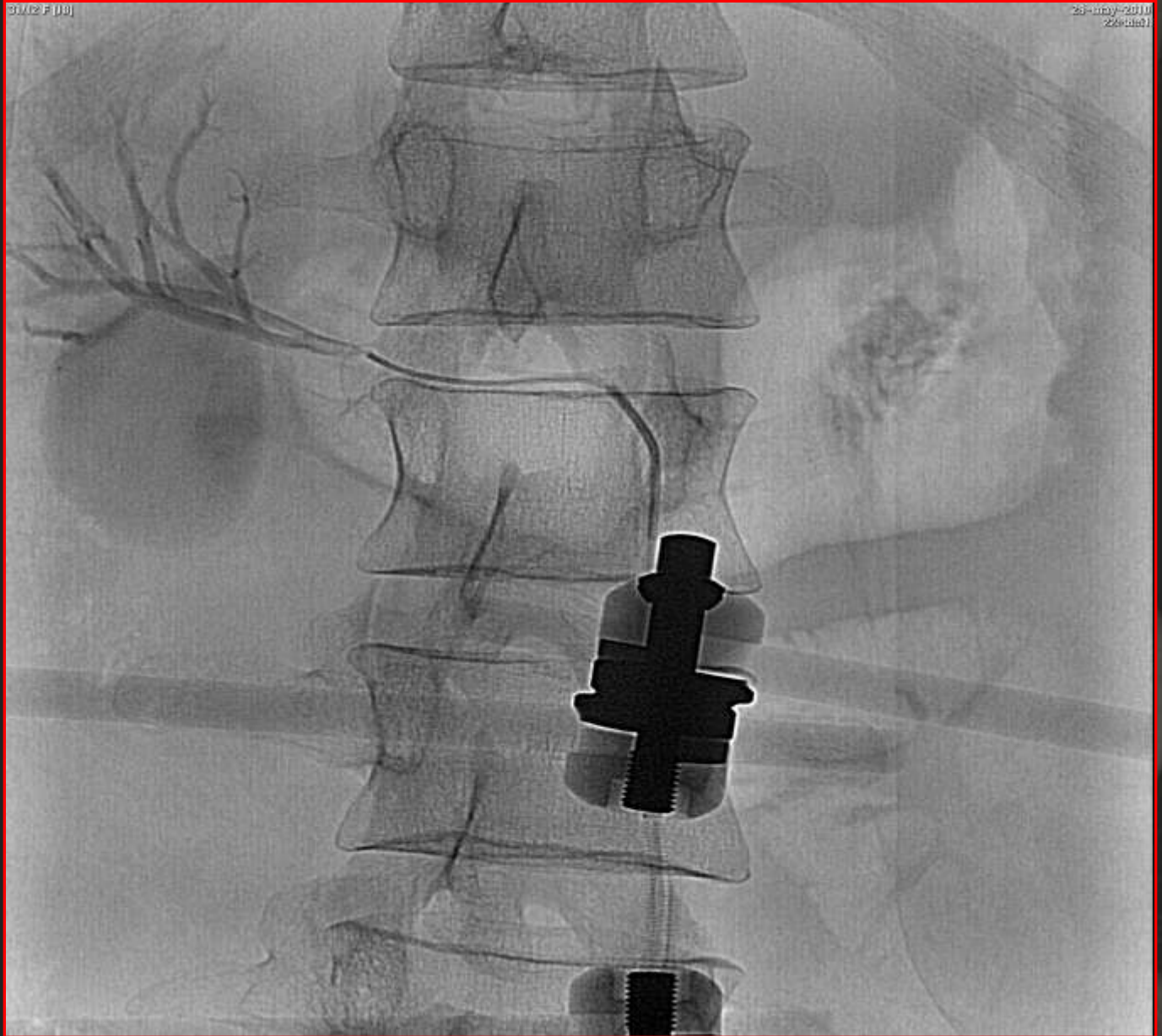
A. RENAL I

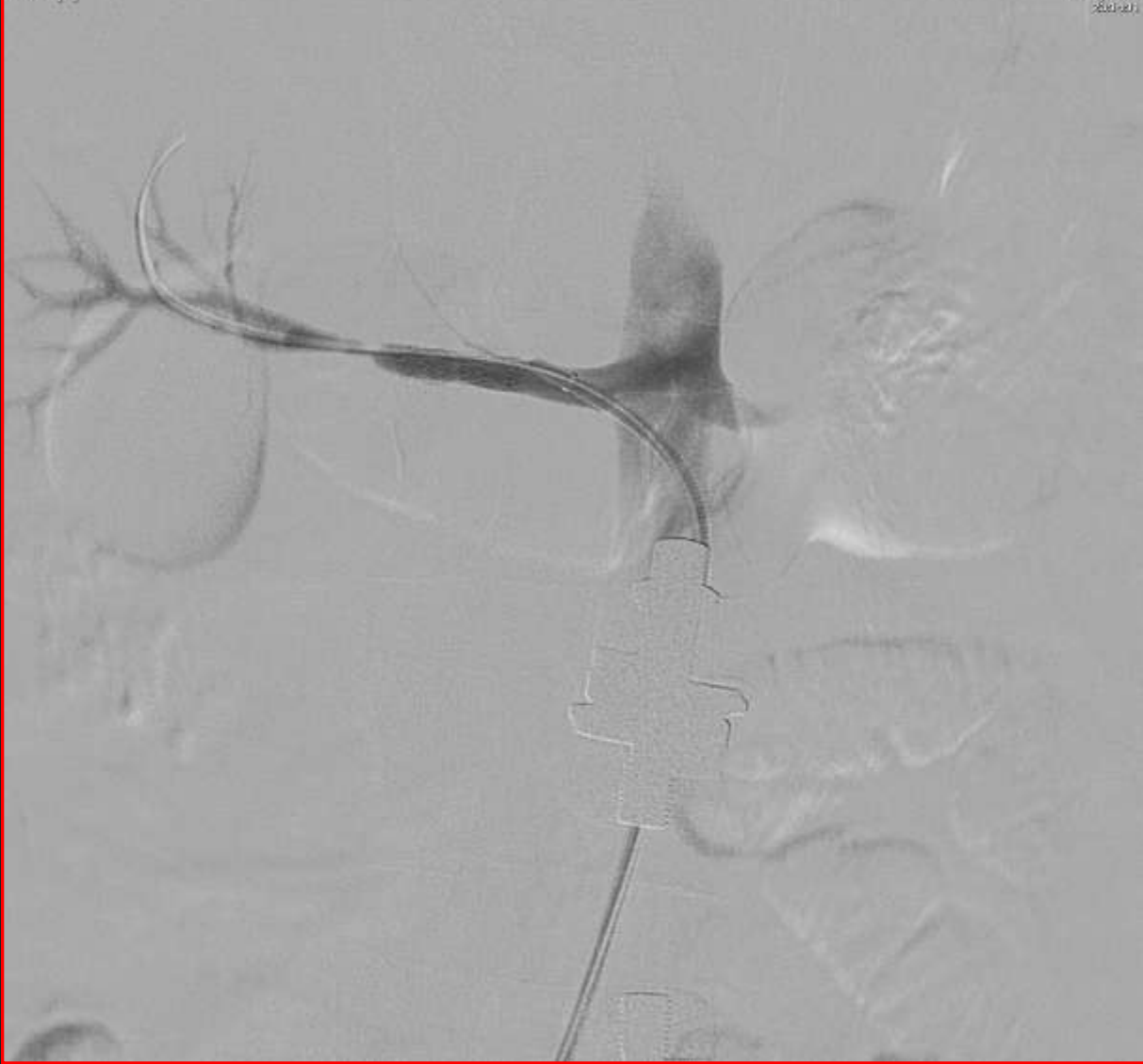AL

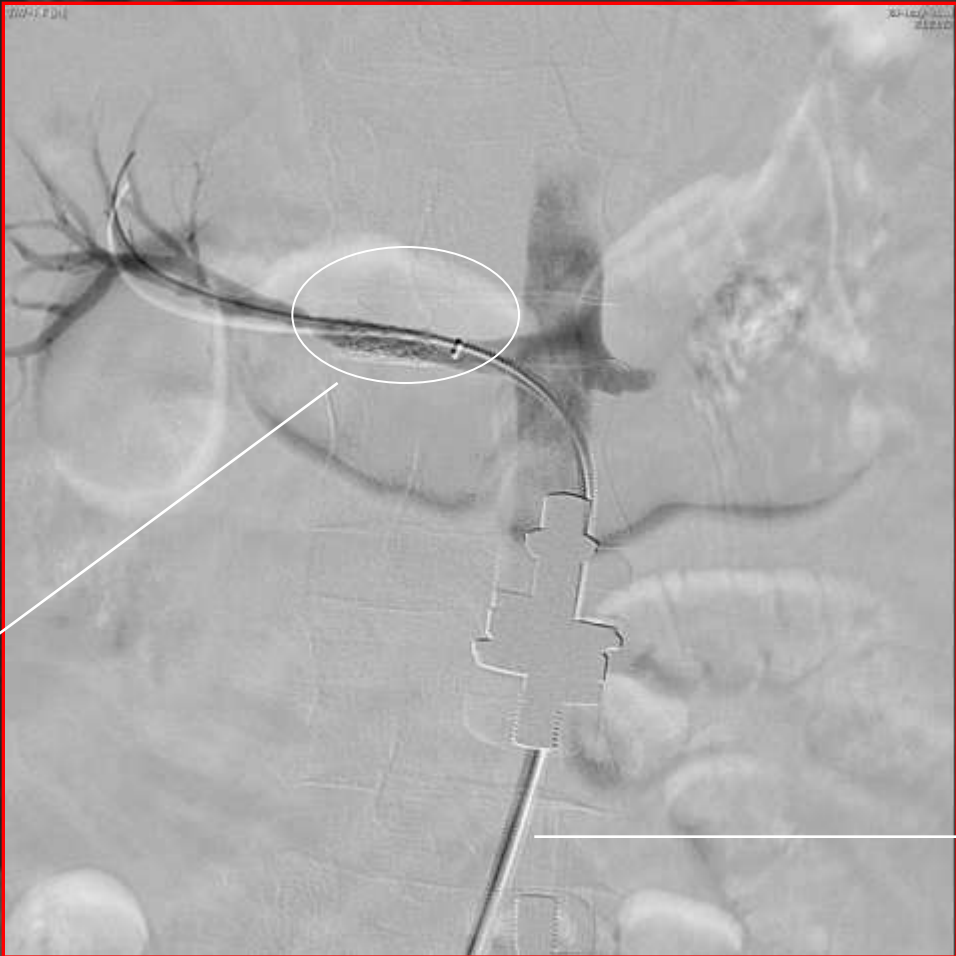

30.12 F (10)

23-May-2011
22:00:01







STENT

MICROCATETER



MUCHAS

GRACIAS

