

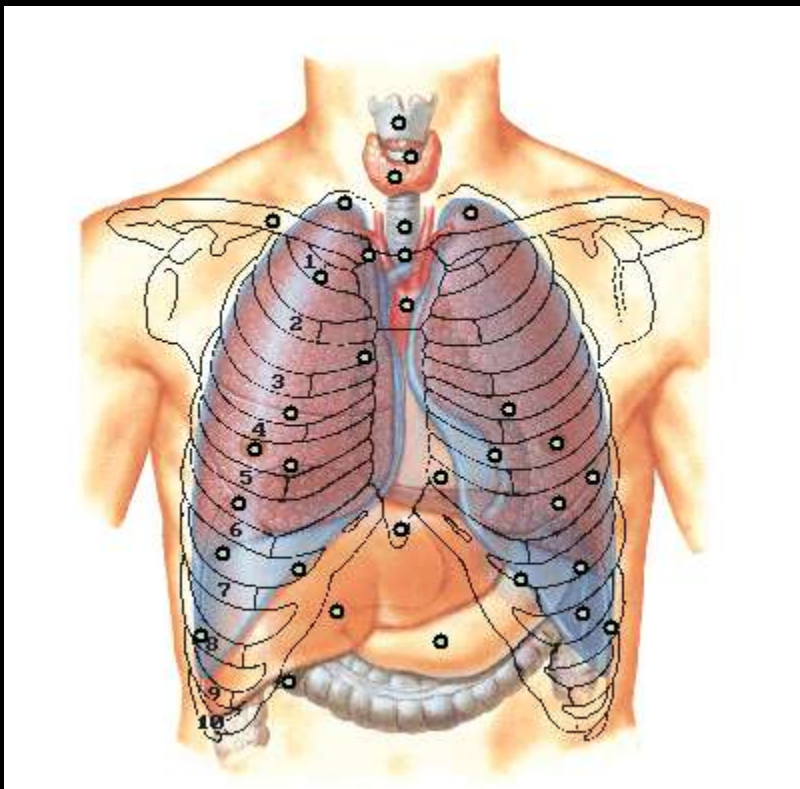
ANATOMIA

PULMONAR

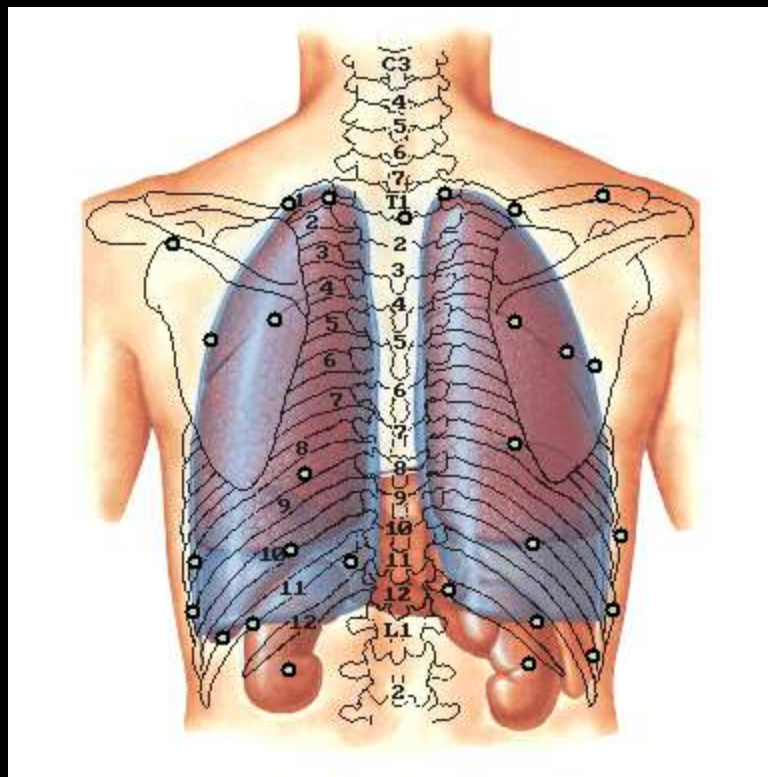
Daniel Llorente Gutiérrez - TSID
Eduardo Aparicio Ruiz - TSID

Fundación Jiménez Díaz
Madrid. ESPAÑA

Vista anterior de torax

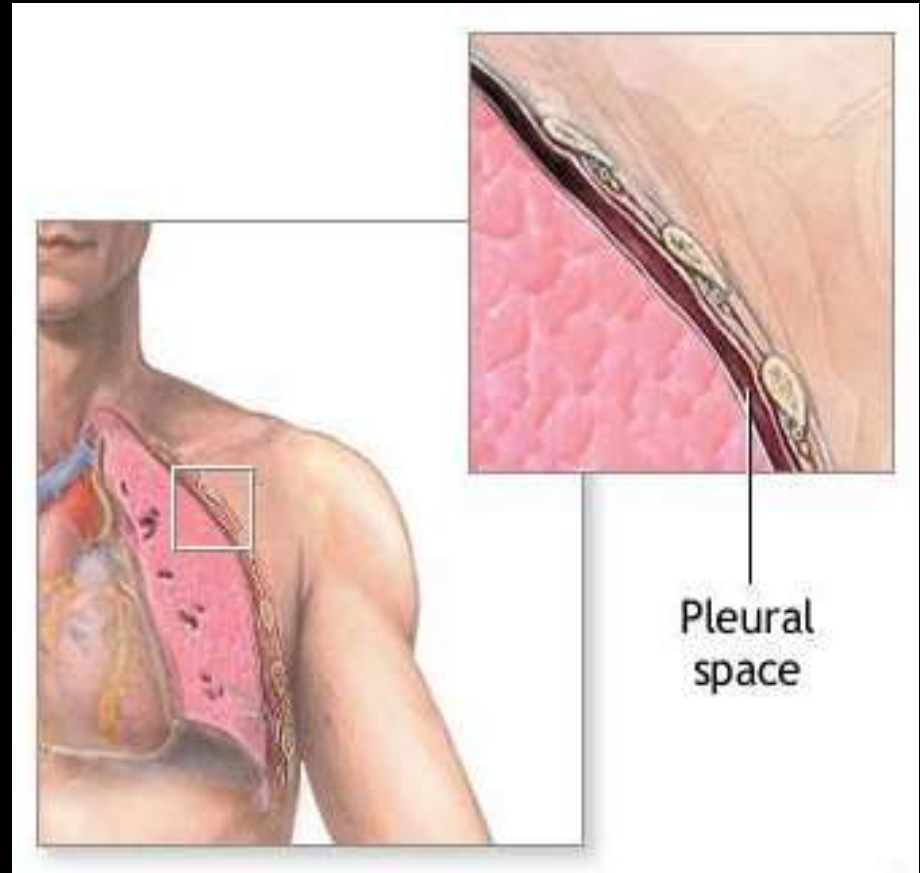


VISTA POSTERIOR DE TORAX

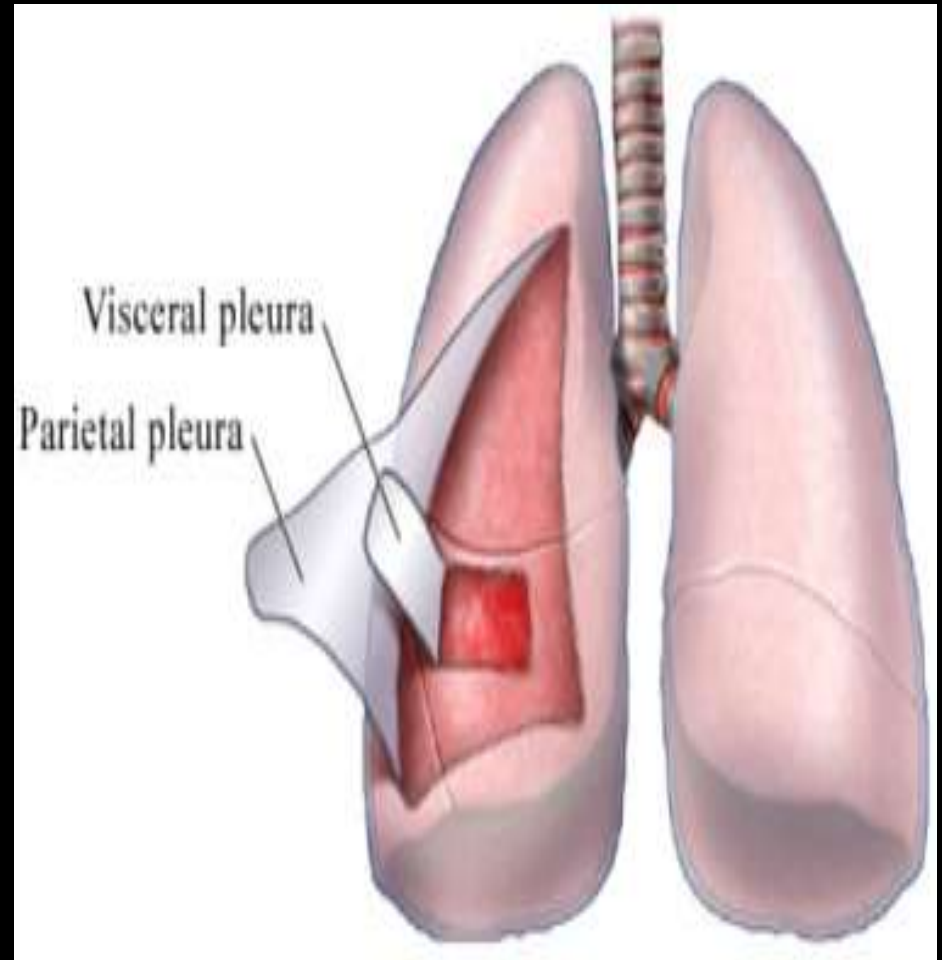


La Pleura

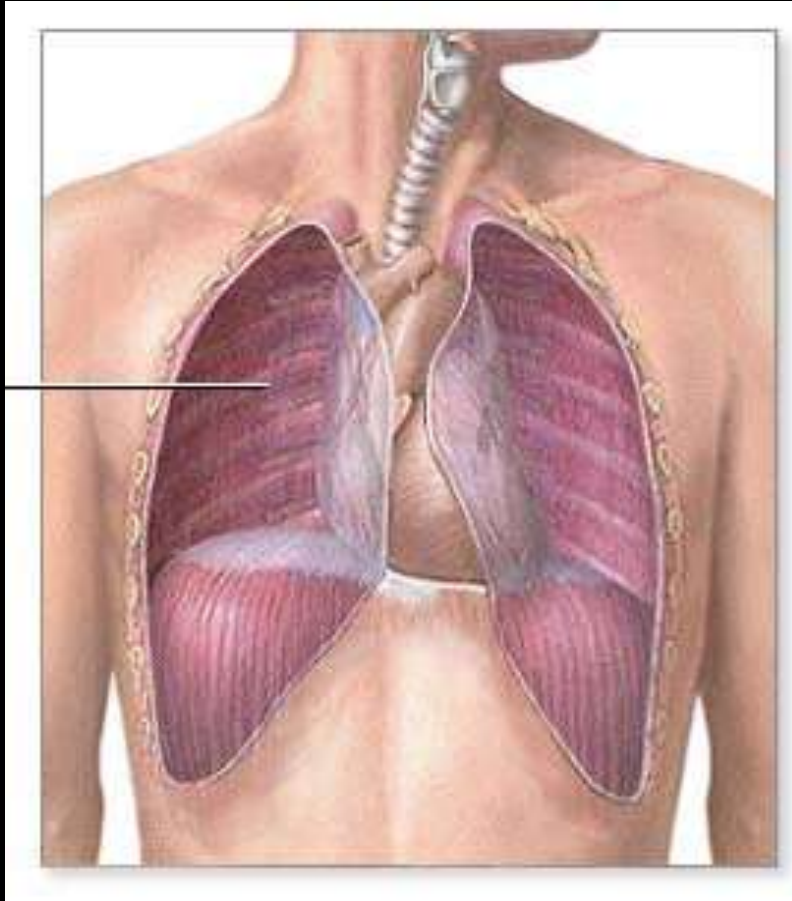
ES UNA MEMBRANA SEROSA QUE RECUBRE AMBOS PULMONES, EL MEDIASTINO, EL DIAFRAGMA Y LA PARTE INTERNA DE LA CAJA TORÁCICA.



- **PLEURA PARIETAL**
parte externa, en contacto con la caja torácica.
- **PLEURA VISCERAL**
parte interna, en contacto con los pulmones.



CAVIDAD
PLEURAL



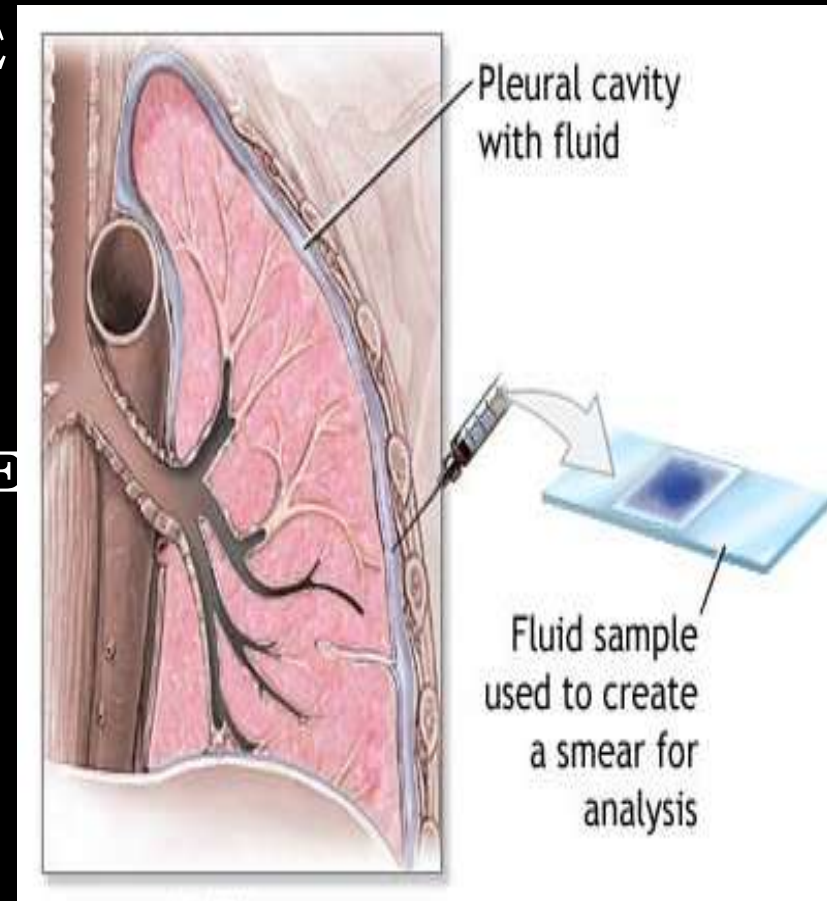
LA CAVIDAD PLEURAL
ES UN ESPACIO
VIRTUAL ENTRE LA
PLEURA PARIETAL Y
LA PLEURA VISCERAL.

POSEE UNA CAPA DE
LÍQUIDO CASI
CAPILAR.

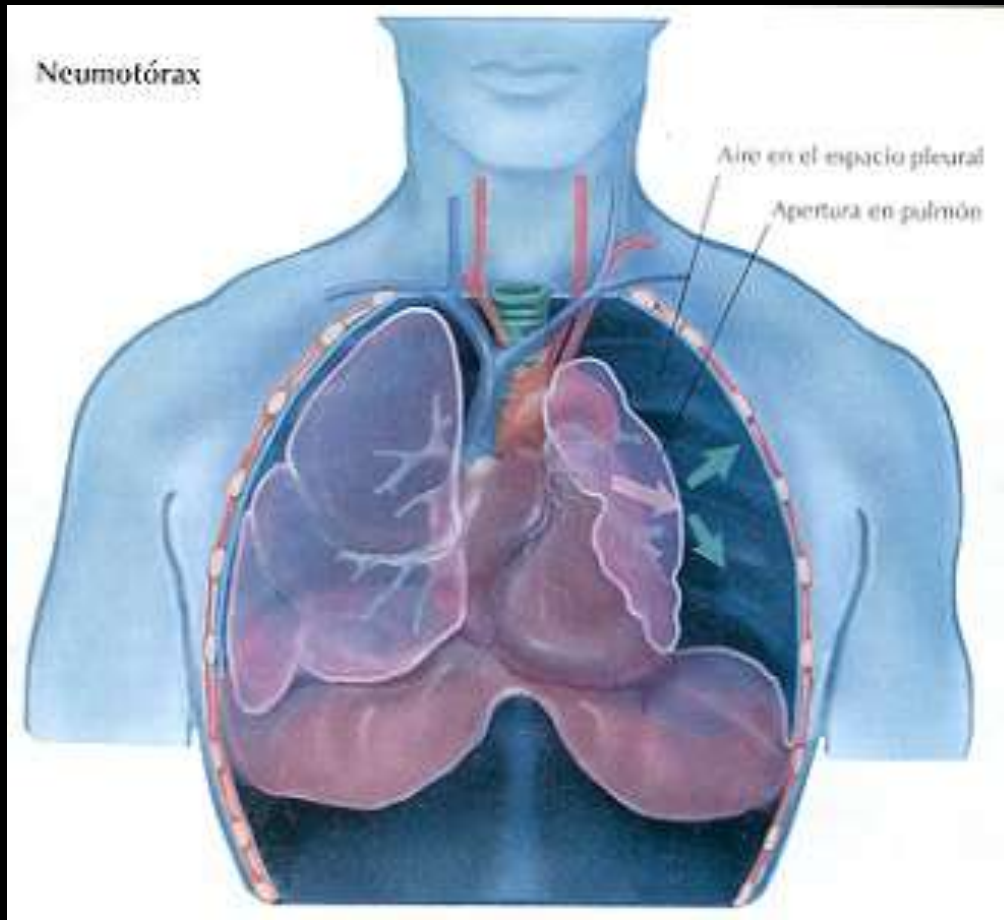
Líquido pleural

EN EL ESPACIO PLEURAL EXISTE NORMALMENTE UNA MÍNIMA CANTIDAD DE LÍQUIDO QUE ACTÚA COMO SELLADOR Y LUBRICANTE.

EL DRENAJE LINFÁTICO PERMITE LA ENTRADA Y SALIDA DE LIQUIDO Y PROTEÍNAS LO QUE PERMITE EQUILIBRIO EN VOLUMEN Y CONCENTRACIÓN CONSTANTE DE PROTEÍNAS.



NEUMOTÓRAX



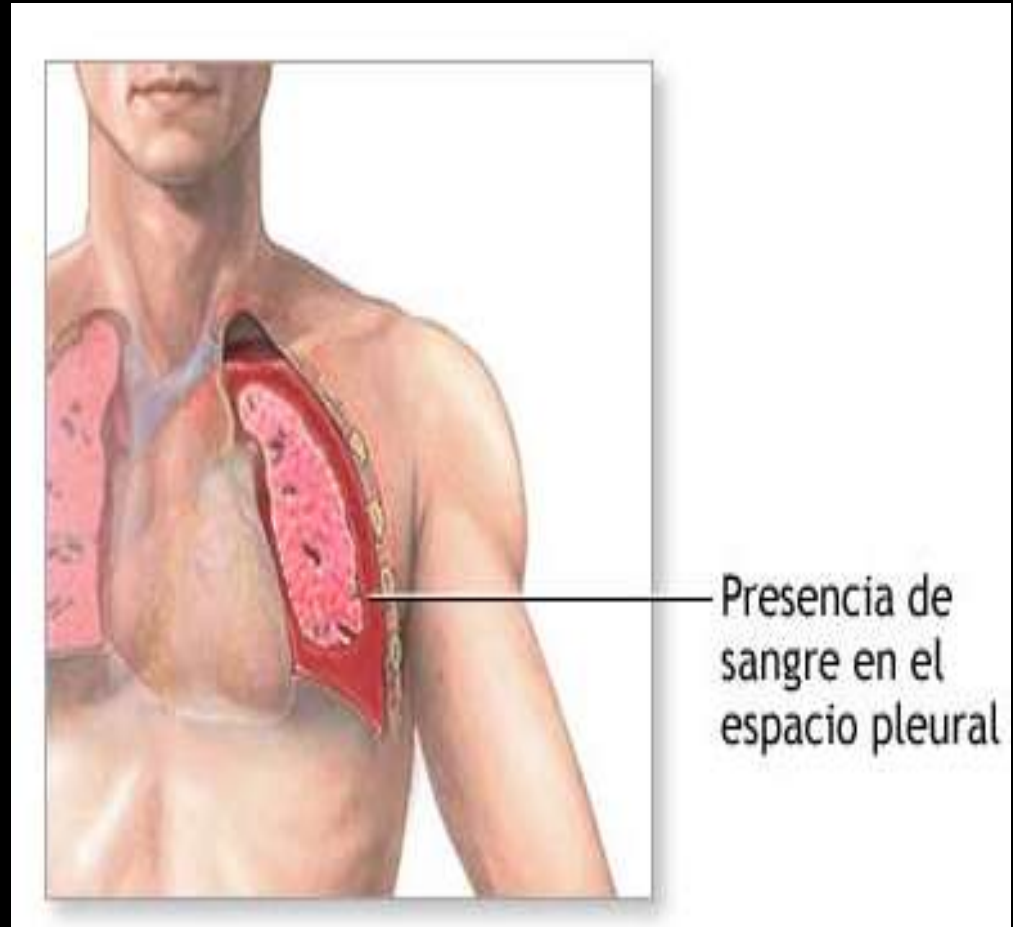
EL NEUMOTÓRAX ES LA PRESENCIA DE **AIRE** EN EL ESPACIO INTERPLEURAL: ENTRE LA PLEURA VISCERAL Y LA PARIETAL.

CAUSA COLAPSO PULMONAR, CON SU CORRESPONDIENTE REPERCUSIÓN EN LA MECÁNICA RESPIRATORIA Y HEMODINÁMICA DEL PACIENTE.

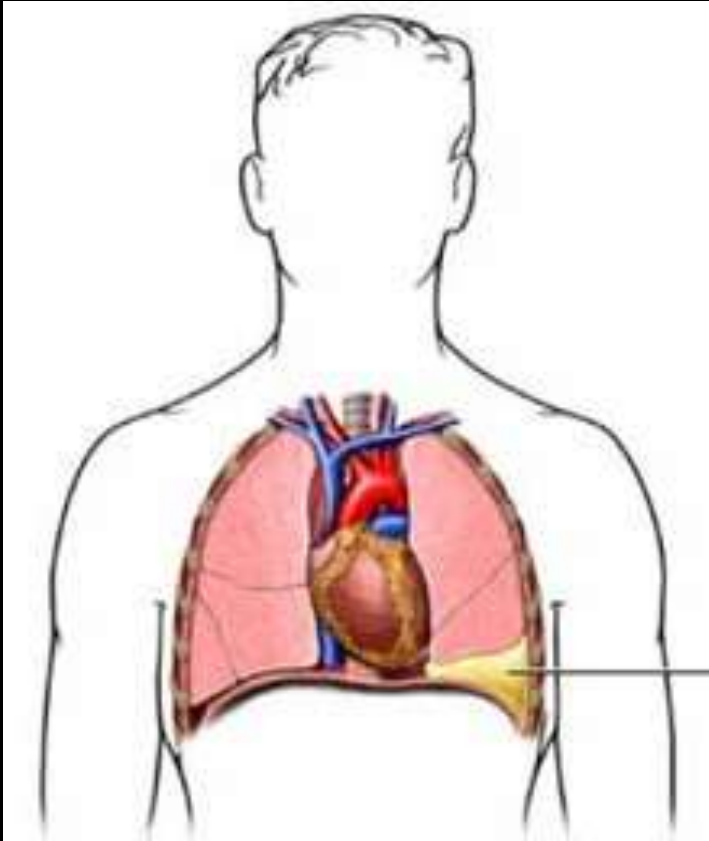
EL ORIGEN PUEDE SER INTERNO O EXTERNO.

HEMOTORAX

EL HEMOTÓRAX ES LA PRESENCIA DE SANGRE EN LA CAVIDAD PLEURAL, CAUSADO POR LESIONES TORÁCICAS QUE PRODUCE DIFICULTAD PARA RESPIRAR, DOLOR TORÁCICO, ANSIEDAD O INQUIETUD, Y AUMENTO EN LA FRECUENCIA CARDIACA.



DERRAME PLEURAL

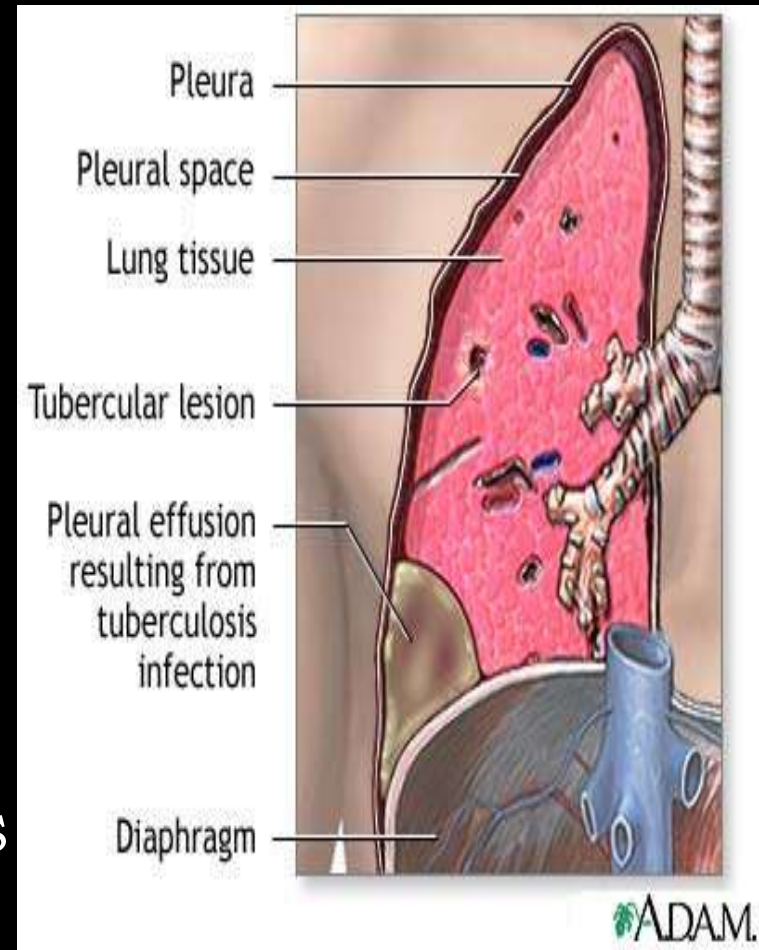


EL DERRAME PLEURAL ES UN ACUMULACIÓN PATOLÓGICA DE LÍQUIDO EN EL ESPACIO PLEURAL, CUANDO EXISTE DESEQUILIBRIO ENTRE LA PRODUCCION Y LA REABSORCION; YA QUE LA CANTIDAD NORMAL DE LIQUIDO NO DEBE SER MAYOR A 15 ML.

EMPIEMA TORÁXICO

EL EMPIEMA ES UNA ACUMULACIÓN DE PUS PRODUCTO DE UNA INFECCIÓN EN LA CAVIDAD QUE SE ENCUENTRA ENTRE EL PULMÓN Y EL ESPACIO PLEURAL, EJERCIENDO UNA PRESIÓN EN LOS PULMONES QUE CAUSA DOLOR Y DIFICULTAD PARA RESPIRAR.

FACTORES DE RIESGO:
ENFERMEDADES PULMONARES RECIENTES , TRAUMATISMO.



PULMONES

GENERALIDADES

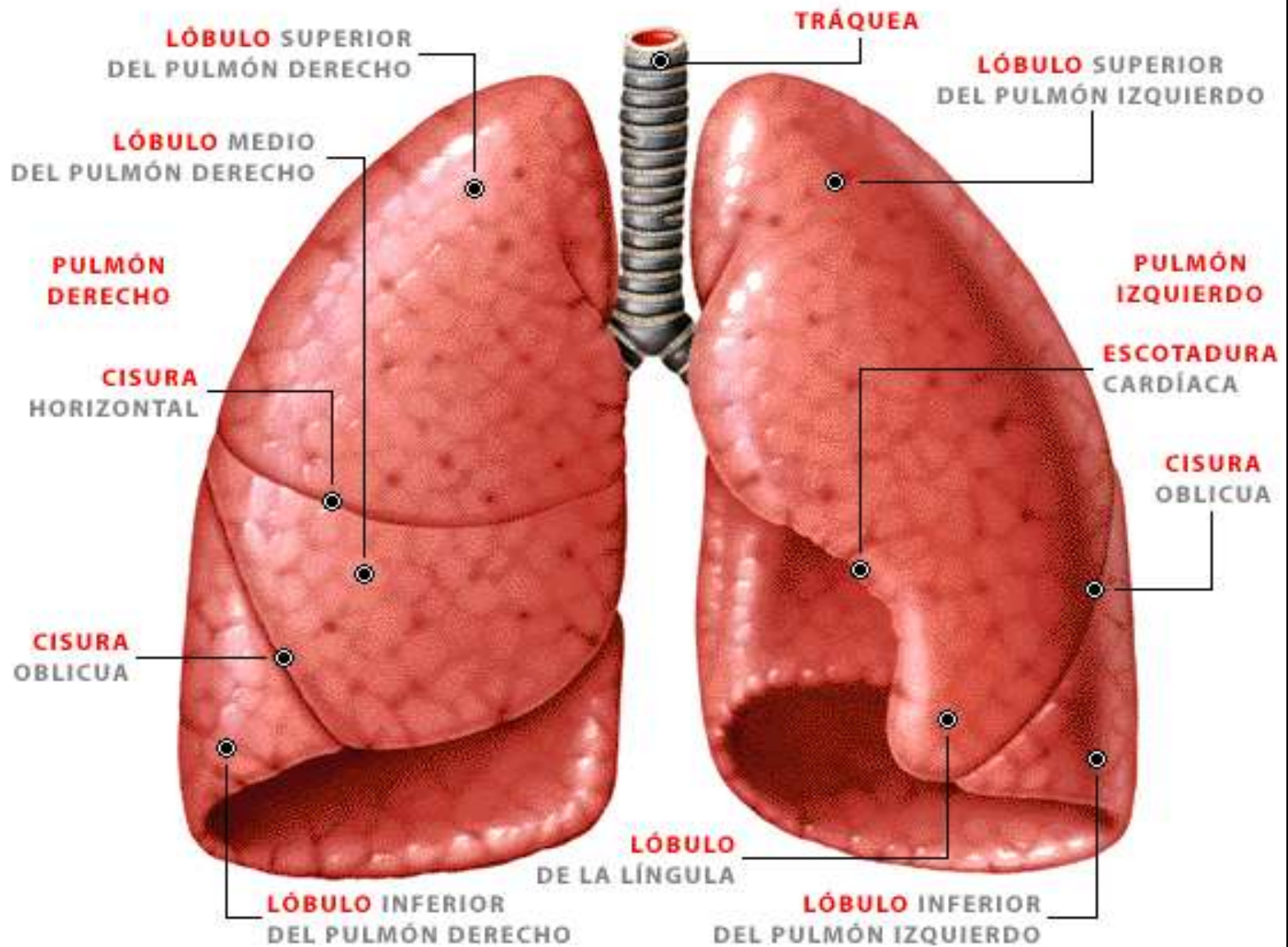
- DOS ORGANOS ESPONJOSOS EN LA PARTE TERMINAL DEL SISTEMA RESPIRATORIO → HEMATOSIS.
- PULMON DERECHO MAS GRANDE QUE EL IZQUIERDO
- UBICADOS DENTRO DE LA CAJA TORAXICA, PROTEGIDOS POR LAS COSTILLAS, SEPARADOS POR EL MEDIASTINO Y REVESTIDOS POR LA PLEURA.
- PESO: aproximado 600g A 500g c/u.
- COLOR: ROSADO OSCURO EN RECIEN NACIDOS, AZULADO EN ADULTOS (ANTRACOSIS)
- CAPACIDAD PULMONAR: entre 4.000-6.000 cm³ (25% menos en la mujer)



•CADA PULMÓN TIENE FORMA DE SEMICONO, CON VÉRTICE, CARAS Y BORDES.

•*PULMON DERECHO:* 2 CISURAS , OBLICUA Y HORIZONTAL, LO DIVIDE EN LOBULOS -SUPERIOR, MEDIO E INFERIOR-.

•*PULMON IZQUIERDO:* LOBULO SUPERIOR E INFERIOR, SEPARADOS POR LA CISURA OBLICUA.



VERTICE O ÁPEX

cubierto por la cúpula pleural.

RELACIONES

POSTERIOR: Cuello de la primera costilla, ganglio cervical inferior simpático y vasos del primer espacio intercostal.

LATERALMENTE: músculos escalenos.

MEDIALMENTE: mediastino superior (tráquea, esófago, V. braquiocefálicas y A. subclavia)

Distancia entre los ápices: máx. 5cm

CARA COSTAL

CONVEXA SE ADAPTA A LA CURVATURA DE LA PARED TORACICA.

RELACIONES

PLEURA COSTAL, SEPARA DE LAS COSTILLAS, CARTILAGOS COSTALES Y MÚSCULOS INTERCOSTALES ÍNTIMOS.

- POSTERIOR: VERTEBRAS TORACICAS

CARA MEDIAL

An anatomical illustration of the human thorax, showing the lungs and mediastinum. The lungs are highlighted in a reddish-pink color, and the surrounding structures like the ribs and spine are shown in a light blue, semi-transparent style. The title 'CARA MEDIAL' is prominently displayed at the top.

Relativamente plana

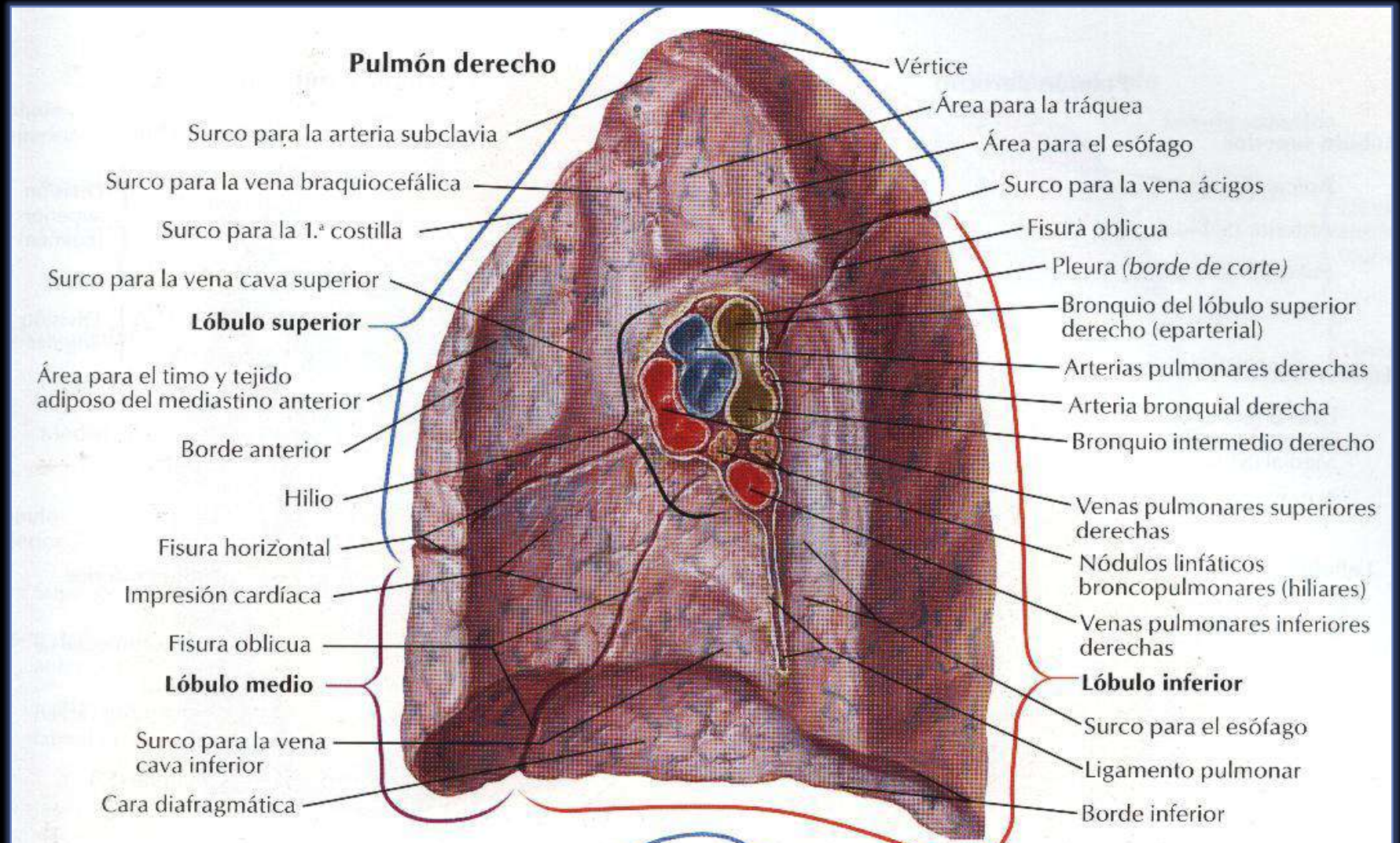
Contiene la **RAIZ PULMONAR** constituida por estructuras que penetran y emergen por el **hilio** y son de:

Anterior-Posterior

En ambos pulmones -V.A. pulmonar y bronquios-

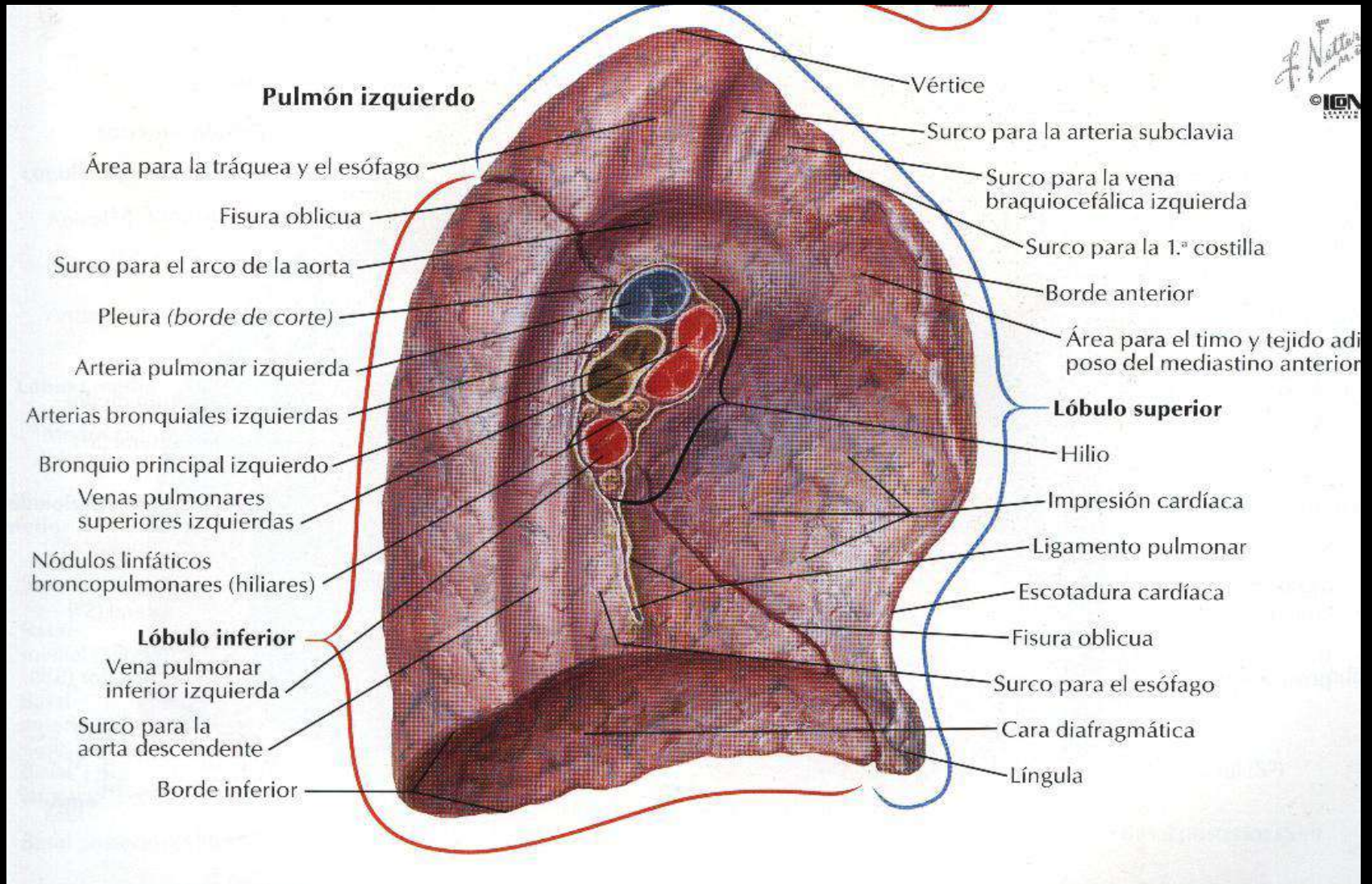
Arriba – abajo

derecho – bronquio lobar superior, A. pulmonar, bronquio principal. Y V. pulmonares-



Arriba – abajo

Izquierdo - A. pulmonar, bronquio prinpal. Y V. pulmonares-



RELACIONES

PARTE VERTEBRAL (detrás del hilio), redondeada, lateral a los cuerpos vertebrales.

PARTE MEDIASTINAL (delante hilio), mediastino superior, medio y posterior. Impresión cardiaca (mas profunda izquierdo)

CARA DIAFRAGMATICA

TAMBIEN SE CONOCE COMO BASE DEL PULMON CONCAVA, SE ADAPTA A LA SUPERFICIE DEL DIAFRAGMA.

RELACIONES

DERECHA: HIGADO

IZQUIERDA: LOBULO IZQUIERDO DEL HIGADO, ESTOMAGO, BAZO Y A VECES, FLEXURA CÓLICA IZQUIERDA.

CARA INTERLOBARES

SON SUPERFICIES DEL PULMON OCULTAS EN LA PROFUNDIDAD DE LAS CISURAS

LÓBULOS Y CISURAS

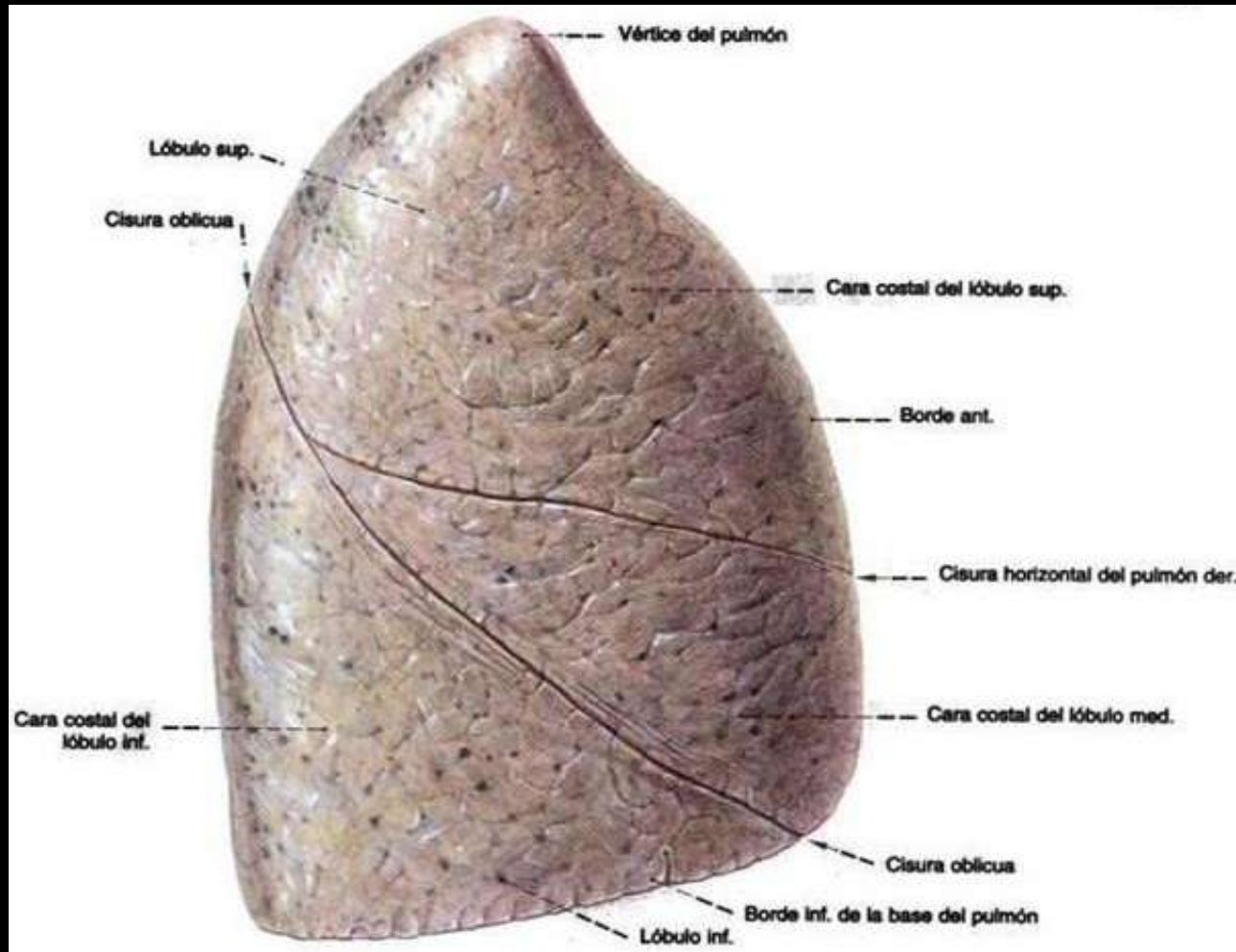
PULMON DERECHO, 3 lóbulos divididos por las fisuras oblicua y horizontal.

lóbulo superior, ubicado en la parte superior y anterior.

lóbulo inferior, en la parte inferior y posterior;

lóbulo medio, entre el lóbulo superior y el diafragma en la parte anterior.

PULMÓN DERECHO



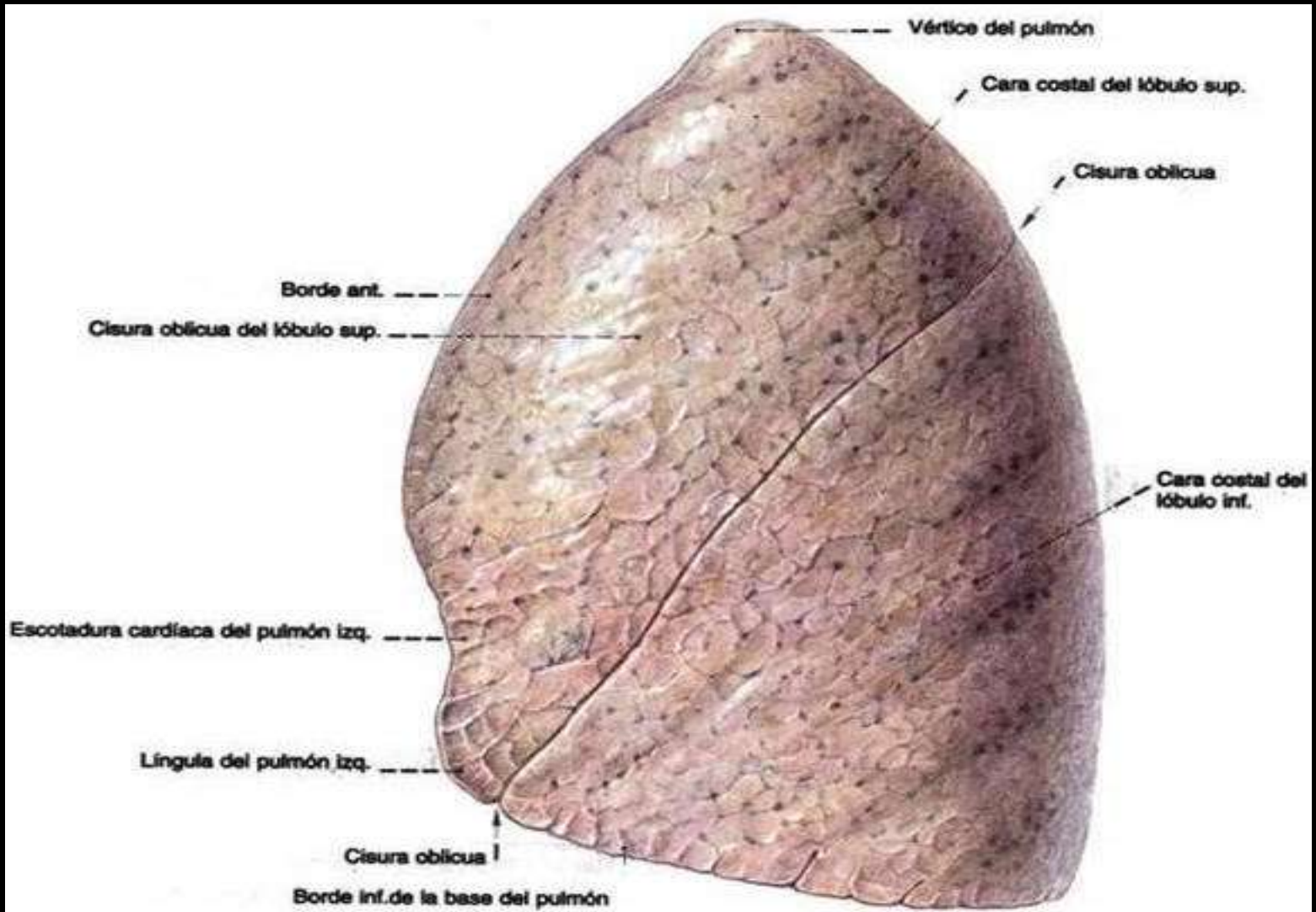
PULMON IZQUIERDO, 2 lóbulos separados por la cisura oblicua.

lóbulo superior, localizado anteriormente y se extiende desde el ápex hasta el Diafragma.

lóbulo inferior, en la parte posterior y se extiende desde el diafragma hasta aprox. el cuerpo de la IV vertebra torácica.

CISURA OBLICUA, trayecto mas vertical, pasa por VI espacio intercostal y termina en la articulación condrocostal de la VII costilla.

PULMÓN IZQUIERDO



SEGMENTOS BRONCOPULMONARES

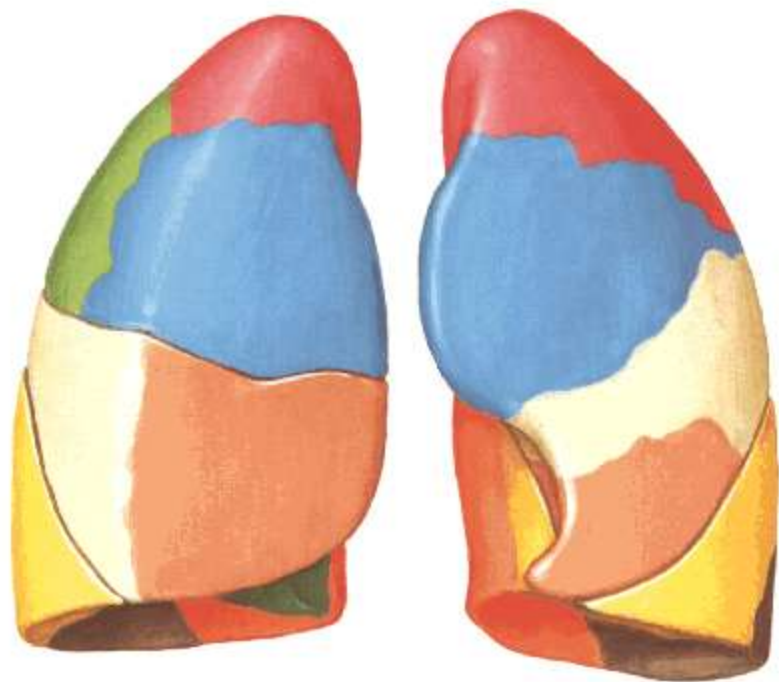
Los bronquios principales de cada pulmón se dividen en bronquios lobares: derechos (superior, medio e inferior) e izquierdos (superior e inferior)

Los bronquios lobares se subdividen a su vez en bronquios segmentales separados entre si por septos de tejido conectivo que se continúan con la pleura pulmonar.

Se describen diez segmentos al pulmón derecho y nueve al izquierdo.

Cada segmento tiene una forma piramidal, con el ápex dirigido hacia el hilio.

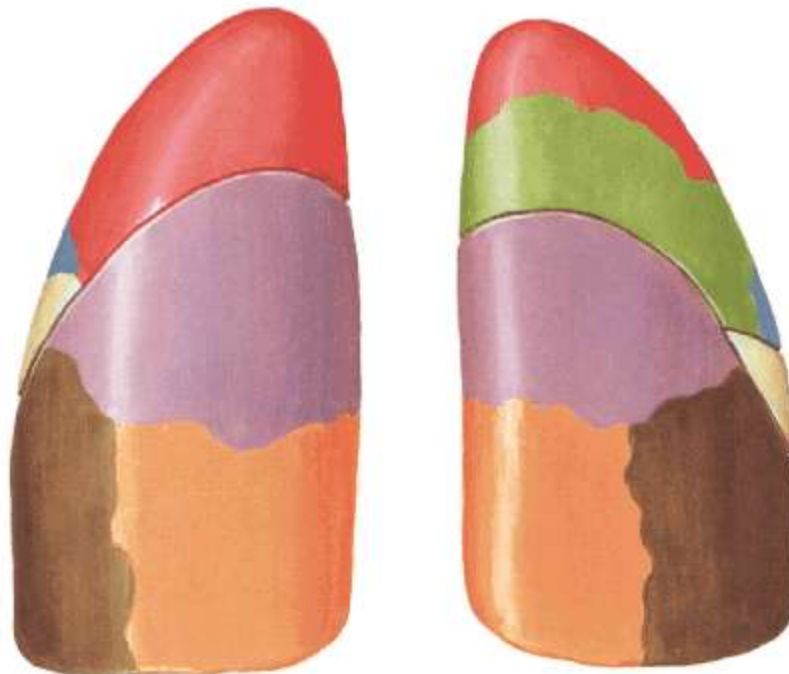
La sistematización de los segmentos broncopulmonares, ha permitido una localización exacta de las lesiones pulmonares que interesan mas a un segmento que a un lóbulo entero.



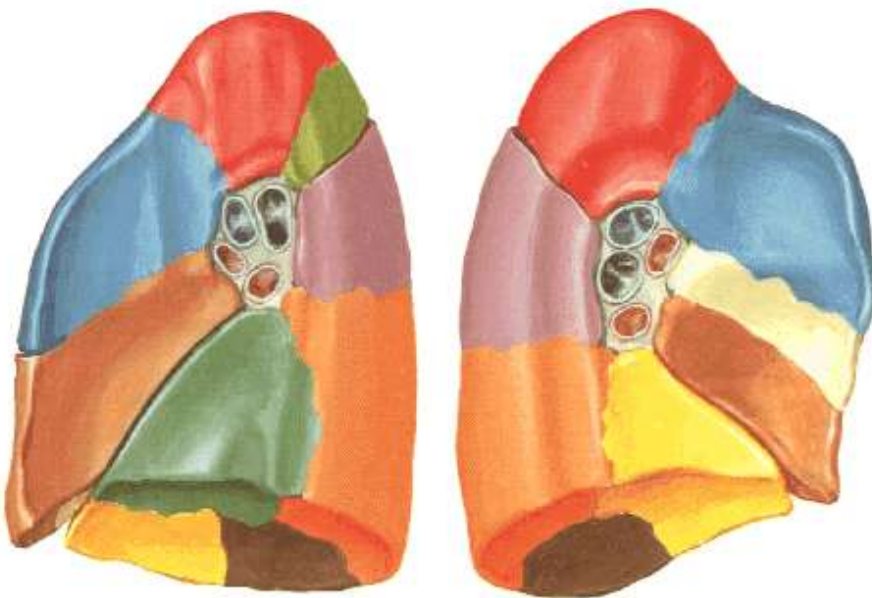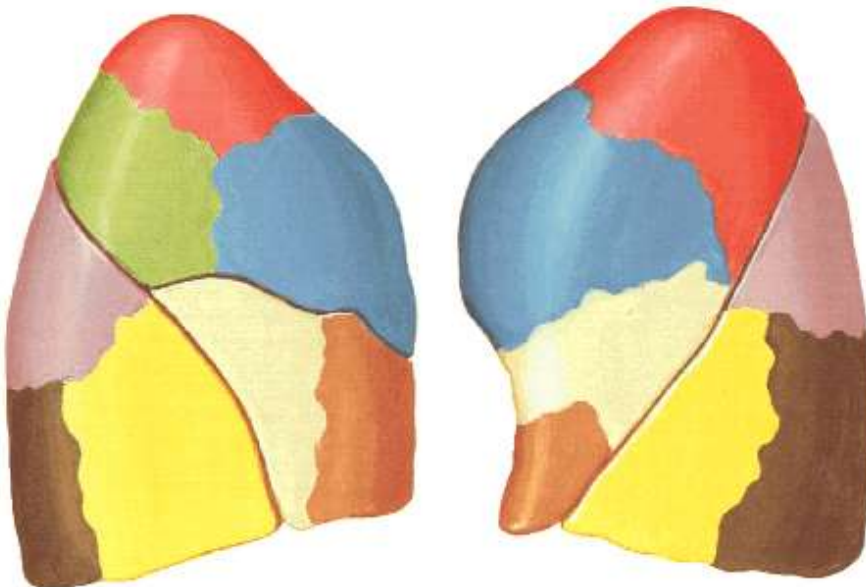
VISTA ANTERIOR DE SEGMENTOS
BRONCOPULMONARES



VISTA POSTERIOR DE
SEGMENTOS BRONCOPULMONARES



**VISTA LATERAL DE
SEGMENTOS
BRONCOPULMONARES**



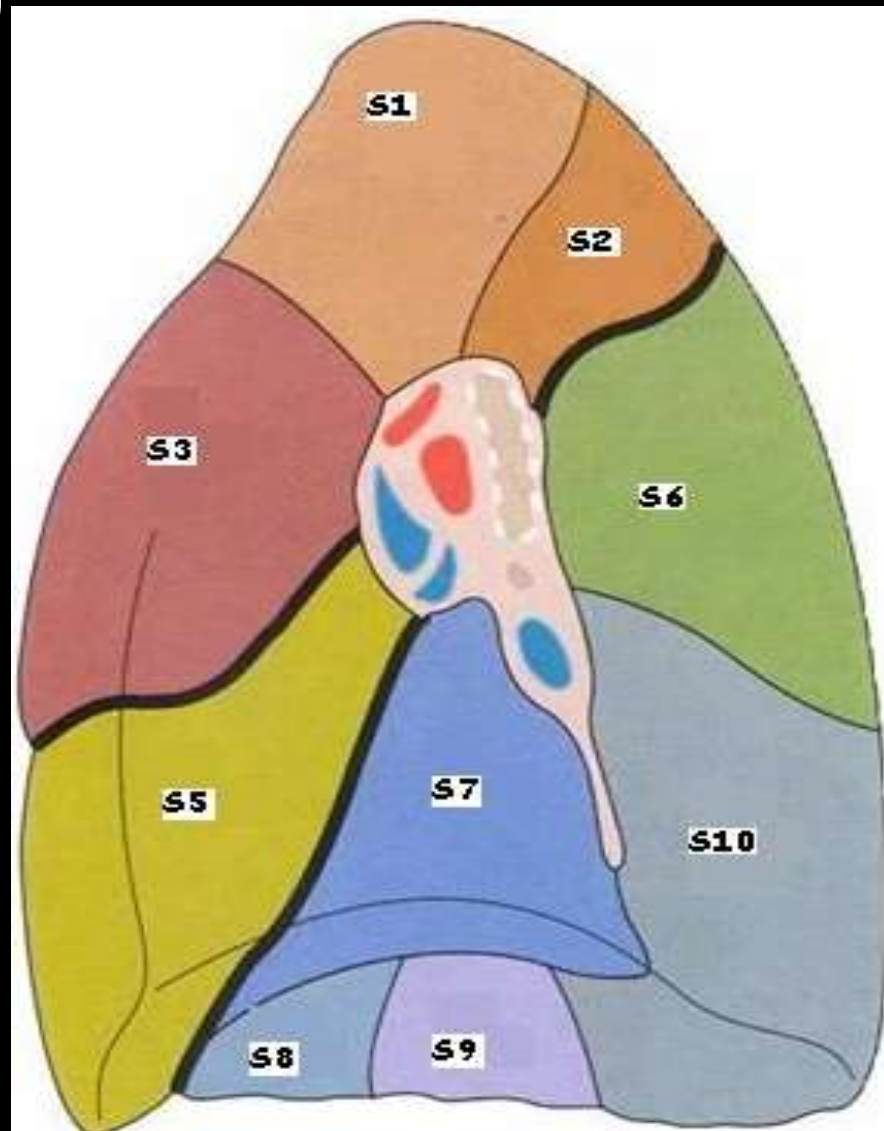
**Vista Medial de
Segmentos
Broncopulmonares**

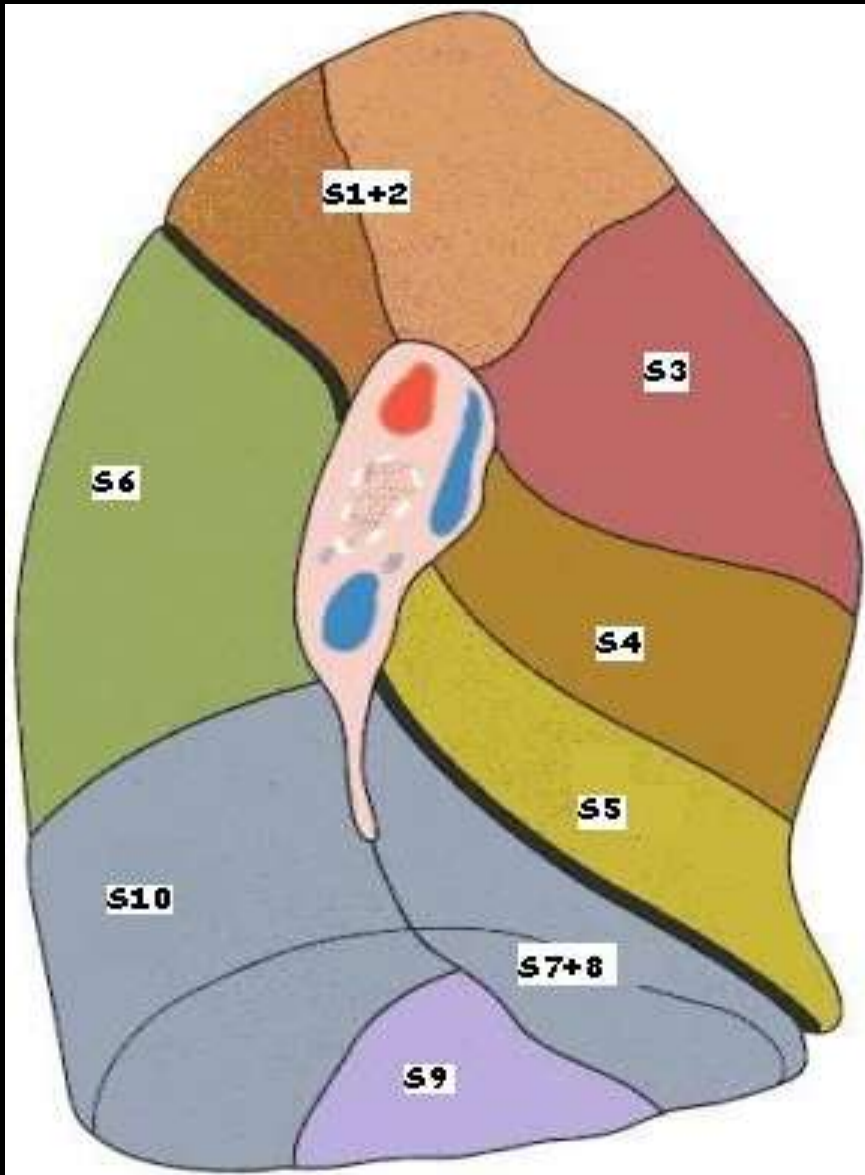
FUNCIONES

- ✓ El aire ingresa por la tráquea, se distribuye hasta las ramas terminales del árbol bronquial, dentro de cada uno de los segmentos pulmonares.
- ✓ La sangre desoxigenada pasa por estos segmentos, capta el oxígeno y se convierte en sangre oxigenada.
- ✓ Elimina el CO₂ de la sangre y lo reemplaza por O₂ (alvéolos).

PULMÓN DERECHO (*visión medial*)

- **LÓBULO SUPERIOR:**
 - Apical (S1)
 - Posterior (S2)
 - Anterior (S3)
- **LÓBULO MEDIO:**
 - Lateral (S4)
 - medial (S5)
- **LÓBULO INFERIOR:**
 - apical o superior (s6)
 - basal medial o cardíaco (s7)
 - basal anterior (s8)
 - basal lateral (s9)
 - basal posterior (s10)





PULMÓN IZQUIERDO (*visión medial*).

- LÓBULO SUPERIOR:

Division superior (culmen)

Apico-posterior (S1+2)

Anterior (S3)

Division lingular

Lingular superior (S4)

Lingular inferior (S5)

- LÓBULO INFERIOR:

apical o superior (S6)

Basal anteromedial o cardiaco (S7+8)

Basal lateral (s9)

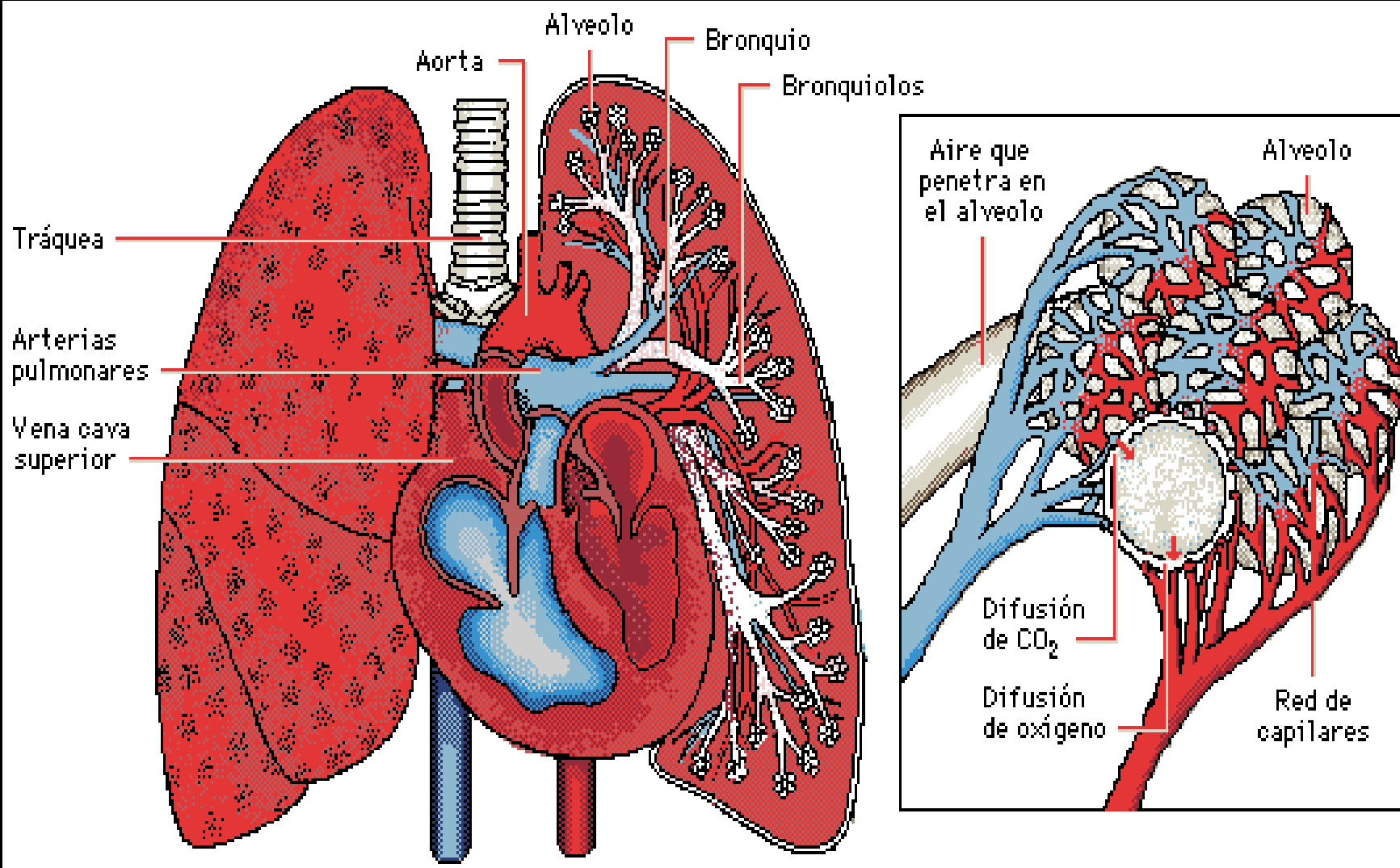
Basal posterior (s10)

VASCULARIZACIÓN

Los vasos del pulmón son unos funcionales por donde se realiza la hematosis y otros nutricios.

Vasos de la hematosis (oxigenación de la sangre): Son las arterias pulmonares y las venas pulmonares.

Vasos Nutricios: Están constituidos por las arterias y las venas bronquiales.



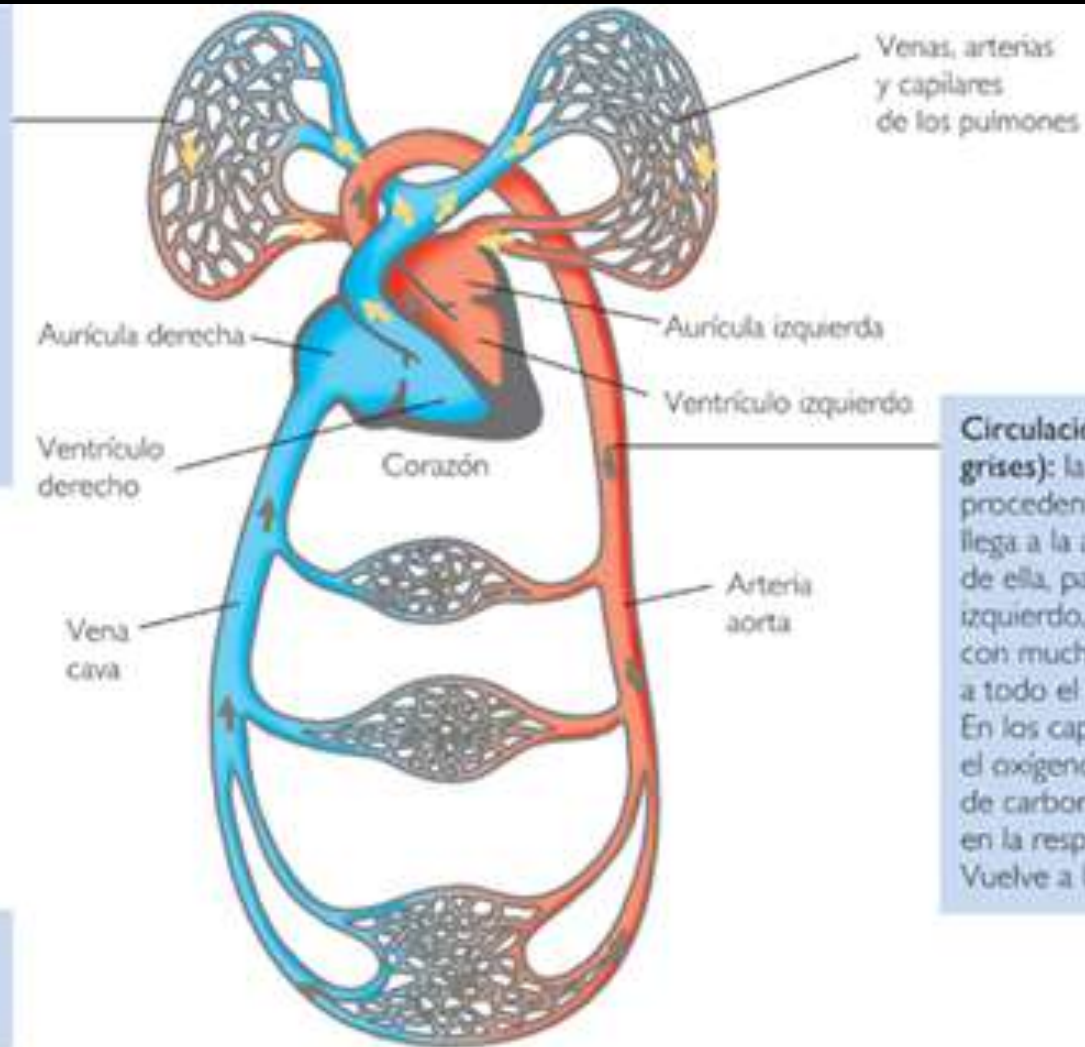
ARTERIAS PULMONARES

- Lleva la sangre pasa del ventrículo derecho a los pulmones.
- Transportan sangre desoxigenada del corazón a los pulmones.
- A nivel del cayado de la aorta, se divide en una rama derecha y otra izquierda, una para cada pulmón.
- Se dirigen hacia el hilio, cruzando la cara anterior y luego la externa del tronco bronquial.

VENAS PULMONARES

- Devuelven la sangre desde los pulmones, donde ha sido oxigenada, hasta el corazón.
- Proceden unas de los capilares alveolares.
- Llegan al hilio; allí forman cuatro troncos, dos derechos y dos izquierdos, los cuales se abren en la aurícula izquierda.

Circulación pulmonar (flechas amarillas): la sangre desoxigenada, procedente de todo el cuerpo, llega a la aurícula derecha; de ella, pasa al ventrículo derecho, que se contrae y la impulsa a los pulmones. En los pulmones cede el dióxido de carbono y se carga de oxígeno. Vuelve a la aurícula izquierda.



Circulación general (flechas grises): la sangre oxigenada, procedente de los pulmones, llega a la aurícula izquierda; de ella, pasa al ventrículo izquierdo, que se contrae con mucha fuerza y la impulsa a todo el cuerpo. En los capilares cede el oxígeno y recoge el dióxido de carbono que se produce en la respiración celular. Vuelve a la aurícula derecha.

En ambos circuitos, la sangre reparte nutrientes y recoge sustancias de desecho.

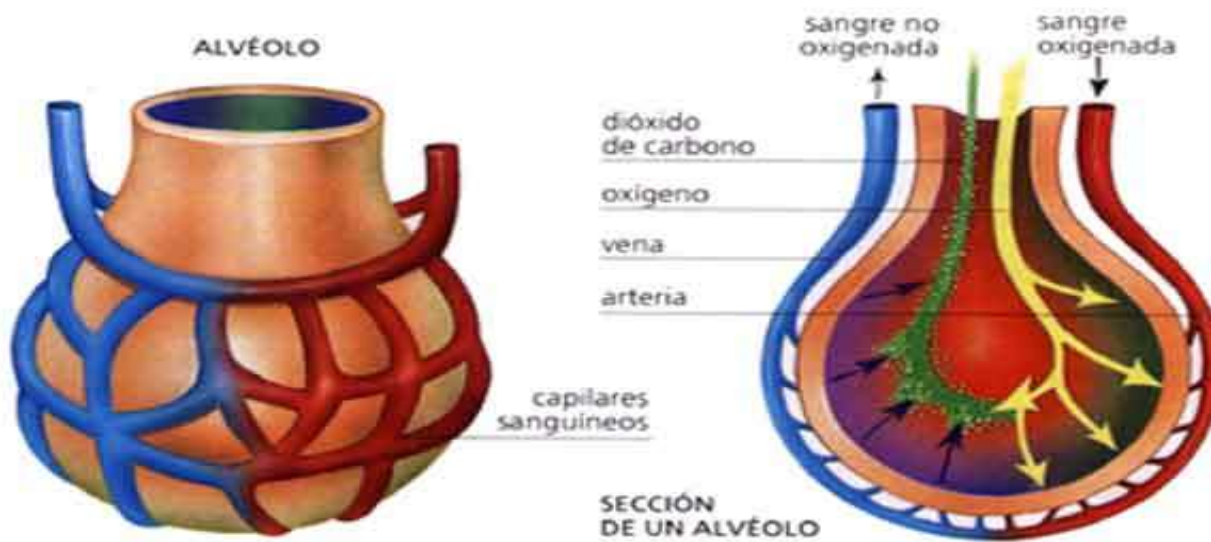
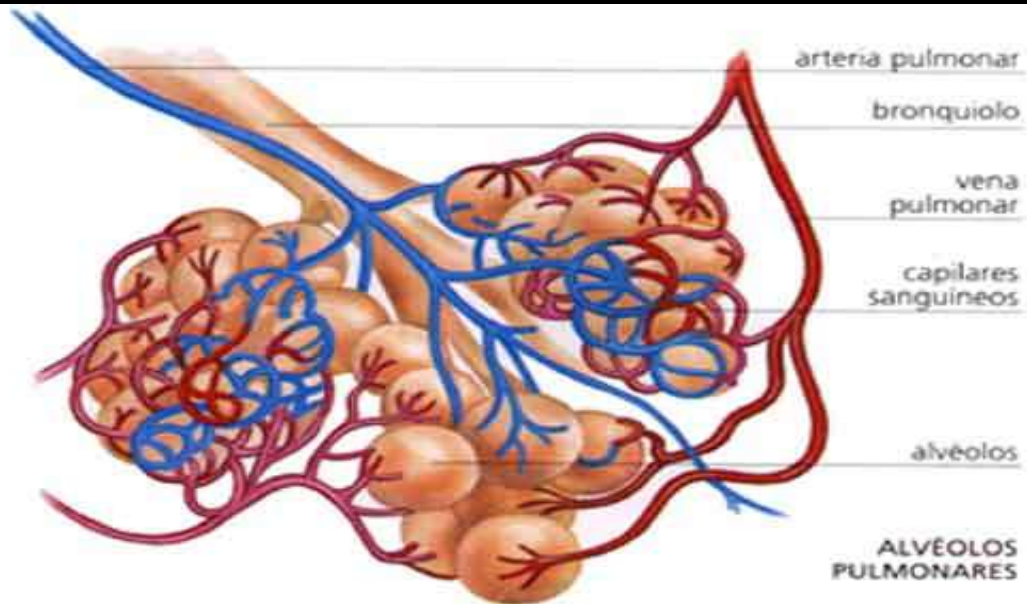
Hematosi

La hematosi es un proceso que ocurre en la barrera alvéolo capilar.

En este proceso el intercambio ocurre por difusión es decir;

* el oxígeno que está en los alvéolos pasa a la sangre para ser llevado a las células donde hay menor concentración de oxígeno,

*el CO₂ es expulsado por las células a la sangre, donde posteriormente pasa a los alvéolos para ser expulsado en la exhalación.



ARTERIAS BRONQUIALES

- Una para cada pulmón penetran a nivel del hilio.
- Ocupan la parte posterior de los bronquios.
- Dan ramos a los bronquios, a las divisiones de las arterias y venas pulmonares, a los ganglios linfáticos y la pleura.

VENAS BRONQUIALES

- Se distribuyen en dos grupos:
- El superficial que se vacía a la derecha en la vena ácigos, y a la izquierda en la vena hemiacigos y venas mediastínicas
- El grupo de venas bronquiales profundas se vacía en las venas pulmonares, contribuyendo al shunt fisiológico .
- Sólo reciben la sangre de las bronquiales gruesas y medianas, del tejido conjuntivo intersticial, de los vasa vasorum y de las pleuras.



GRACIAS